



Faglige anbefalinger for inntegning av risikoorganer i CNS

Inntegningsveiledning til
Teknisk dokument 7.2.2020, nummer 16



- Brain
- Brainstem
- BrainstemCore
- BrainstemSurface
- Cochlea_L
- Cochlea_R
- Cornea_L
- Cornea_R
- Eye_L
- Eye_R
- Hippocampus_L
- Hippocampus_R
- LacrimalGland_L
- LacrimalGland_R
- Lens_L
- Lens_R
- OpticChiasm
- OpticNerve_L
- OpticNerve_R
- Pituitary
- Retina_L
- Retina_R
- Skin
- SpinalCord



Bakgrunn for anbefalingene

- Anbefalingene følger primært anbefalinger fra EPTN* for inntegning av risikoorgan i CNS
 - Eekers D.B.P., In 't Ven L., Roelofs E., Postma A., Alapetite C., Burnet N.G., . . . Troost E.G.C. on behalf of the taskforce “European Particle Therapy Network” of ESTRO (2018). The EPTN consensus-based atlas for CT-and MR-based contouring in neuro-oncology. *Radiotherapy and Oncology*, 128(1), 37-43. <https://doi.org/10.1016/j.radonc.2017.12.013>
 - Eekers D., In 't Ven L., Roelofs E., Postma A., Troost E.G. (2017). EPTN International Neurological Contouring Atlas. CancerData. [doi:10.17195/candat.2017.08.1](https://doi.org/10.17195/candat.2017.08.1). CC BY-NC 3.0.
- Anbefalingene støtter seg på tidligere publikasjoner
 - For noen risikoorganer er tidligere anbefalinger her presisert, mens for andre er inntegningsanbefalinger endret noe i forhold til tidligere publikasjoner
 - For noen risikoorganer henvises det til andre publikasjoner for ytterligere presisering og illustrasjoner

*EPTN: [European Particle Therapy Network](https://www.eptn.eu/)



Tidligere publikasjoner

- **Scoccianti S., Detti B., Gadda D., Greto D., Furfaro I., Meacci F., . . . Livi L. (2015).** Organs at risk in the brain and their dose-constraints in adults and in children: a radiation oncologist's guide for delineation in everyday practice. *Radiotherapy and Oncology*, 114(2), 230-238.
<https://doi.org/10.1016/j.radonc.2015.01.016>
 - Nyttige illustrasjoner for inntegning av synsapparatet, cochlea og hjernestamme
- **Sun Y., Yu X.-L., Luo W., Lee A.W.M., Wee J.T.S., Lee N., . . . Ma J. (2014).** Recommendation for a contouring method and atlas of organs at risk in nasopharyngeal carcinoma patients receiving intensity-modulated radiotherapy. *Radiotherapy and Oncology*, 110(3), 390-397, inkludert vedlegg med inntegninger (supplement til artikkelen). <https://doi.org/10.1016/j.radonc.2013.10.035>
 - Gjelder primært risikoorganer som er aktuelle for nasopharynxcancer
 - Tegner temporallapp som eget risikoorgan, i tillegg til en rekke andre mer ØNH-spesifikke risikoorganer
 - Mindre spesifisert grense mellom hjernestamme og medulla (enn i denne anbefalingen)
- **Brouwer C.L., Steenbakk R.J., Bourhis J., Budach W., Grau C., Grégoire V., . . . Langendijk J.A. (2015).** CT-based delineation of organs at risk in the head and neck region: DAHANCA, EORTC, GORTEC, HKNPCSG, NCIC CTG, NCRI, NRG Oncology and TROG consensus guidelines. *Radiotherapy and Oncology*, 117(1), 83-90, inkludert eget inntegningsatlas.
<https://doi.org/10.1016/j.radonc.2015.07.041>
 - Er primært beregnet for ØNH-cancer, og inneholder en rekke ØNH-spesifikke risikoorgan
 - Anbefaler øyet tegnet som «fremre» og «bakre» del (ikke delt opp i cornea og retina)
 - Tegner ikke inn linsene, kun fremre del av øyet
 - Tegner chiasma kun som en strek (ikke overgang til n. opticus eller fremre del av tractus opticus)



Nomenklatur

















- Benevning av volumer i stråleterapi (målvolumer og risikoorganer) bør være enhetlig
- Disse anbefalingene følger prinsippene i DSAs tekniske dokument «[Faglige anbefalinger for nomenklatur for volumer brukt i stråleterapi](https://dsa.no/medisinsk-stralebruk/kvist/_/attachment/download/d4d6651a-5d10-4f86-bde2-0933898399de:afe378c4e36853c2d13c23d6593509cfaf57bc84/Norsk%20nomenklatur.xlsx)»
 - Aktuelle navn på strukturer finnes her (excel-format):
https://dsa.no/medisinsk-stralebruk/kvist/_/attachment/download/d4d6651a-5d10-4f86-bde2-0933898399de:afe378c4e36853c2d13c23d6593509cfaf57bc84/Norsk%20nomenklatur.xlsx
- Noen spesifiseringer
 - Ved bilaterale risikoorganer spesifiseres side med hhv. _L og _R (eks. Lens_L), om begge skal tegnes i ett brukes plural (eks. Lenses)
 - Ved noen risikoorganer brukes PRV, for eksempel OpticChiasm_PRV

























<input type="checkbox"/>		Brain
<input type="checkbox"/>		Brainstem
<input type="checkbox"/>		BrainstemCore
<input type="checkbox"/>		BrainstemSurface
<input type="checkbox"/>		Cochlea_L
<input type="checkbox"/>		Cochlea_R
<input type="checkbox"/>		Cornea_L
<input type="checkbox"/>		Cornea_R
<input type="checkbox"/>		Eye_L
<input type="checkbox"/>		Eye_R
<input type="checkbox"/>		Hippocampus_L
<input type="checkbox"/>		Hippocampus_R
<input type="checkbox"/>		LacrimalGland_L
<input type="checkbox"/>		LacrimalGland_R
<input type="checkbox"/>		Lens_L
<input type="checkbox"/>		Lens_R
<input type="checkbox"/>		OpticChiasm
<input type="checkbox"/>		OpticNerve_L
<input type="checkbox"/>		OpticNerve_R
<input type="checkbox"/>		Pituitary
<input type="checkbox"/>		Retina_L
<input type="checkbox"/>		Retina_R
<input type="checkbox"/>		Skin
<input type="checkbox"/>		SpinalCord



Nomenklatur og farge brukt i inntegningsatlas

- Fargene brukt i disse anbefalingene følger EPTNs atlas

Navn	FMA-Kode		Farge brukt i atlas
Brain	50801	RGB207115 0	 RGB207115 0
Brainstem	79876	RGB139 0 0	 RGB139 0 0
BrainstemCore	79876	Transluce - Yell	 Segment : Yellow
BrainstemSurface	79876	Segment - Orange	 Segment : Orange
Cochlea	60203	RGB244146 96	 RGB244146 96
Cornea	58240	Yellow	 Yellow
Eye	12514	RGB255114 0	 RGB255114 0
Hippocampus	275024	Transluce - Gree	 Translucent : Dark Green
LacrimalGland	59103	Transluce - Brow	 Translucent : Brown
Lens	58243	Transluce - Blue	 Translucent : Blue
OpticChiasm	62045	RGB196255255	 RGB196255255
OpticNerve	50878	Transluce - Gree	 Translucent : Green
Retina	58302	RGB229 77 0	 RGB229 77 0
Pituitary	13889	RGB170170255	 RGB170170255
Skin	7163	Segment - Pink	 Segment : Pink
SpinalCord	7647	Transluce - Oran	 Translucent : Orange

<input type="checkbox"/>  Brain
<input type="checkbox"/>  Brainstem
<input type="checkbox"/>  BrainstemCore
<input type="checkbox"/>  BrainstemSurface
<input type="checkbox"/>  Cochlea_L
<input type="checkbox"/>  Cochlea_R
<input type="checkbox"/>  Cornea_L
<input type="checkbox"/>  Cornea_R
<input type="checkbox"/>  Eye_L
<input type="checkbox"/>  Eye_R
<input type="checkbox"/>  Hippocampus_L
<input type="checkbox"/>  Hippocampus_R
<input type="checkbox"/>  LacrimalGland_L
<input type="checkbox"/>  LacrimalGland_R
<input type="checkbox"/>  Lens_L
<input type="checkbox"/>  Lens_R
<input type="checkbox"/>  OpticChiasm
<input type="checkbox"/>  OpticNerve_L
<input type="checkbox"/>  OpticNerve_R
<input type="checkbox"/>  Pituitary
<input type="checkbox"/>  Retina_L
<input type="checkbox"/>  Retina_R
<input type="checkbox"/>  Skin
<input type="checkbox"/>  SpinalCord



Hvilke risikoorganer skal tegnes når?

- Hvilke risikoorganer som skal velges / tegnes må vurderes individuelt, avhengig av
 - Diagnose, behandlingsintensjon (kurativ – palliativ), fraksjonering og totaldose
 - Lokalisasjon av målvolym
 - Behandlingsteknikk
 - Ev. spesifikke krav ved deltakelse i studier

<input type="checkbox"/>		Brain
<input type="checkbox"/>		Brainstem
<input type="checkbox"/>		BrainstemCore
<input type="checkbox"/>		BrainstemSurface
<input type="checkbox"/>		Cochlea_L
<input type="checkbox"/>		Cochlea_R
<input type="checkbox"/>		Cornea_L
<input type="checkbox"/>		Cornea_R
<input type="checkbox"/>		Eye_L
<input type="checkbox"/>		Eye_R
<input type="checkbox"/>		Hippocampus_L
<input type="checkbox"/>		Hippocampus_R
<input type="checkbox"/>		LacrimalGland_L
<input type="checkbox"/>		LacrimalGland_R
<input type="checkbox"/>		Lens_L
<input type="checkbox"/>		Lens_R
<input type="checkbox"/>		OpticChiasm
<input type="checkbox"/>		OpticNerve_L
<input type="checkbox"/>		OpticNerve_R
<input type="checkbox"/>		Pituitary
<input type="checkbox"/>		Retina_L
<input type="checkbox"/>		Retina_R
<input type="checkbox"/>		Skin
<input type="checkbox"/>		SpinalCord



CT-opptak

- Det anbefales at snittykkelsen for CT til doseplanlegging bør være 1-3 mm for doseplanlegging
 - Gir mest mulig datainformasjon for inntegning av risikoorgan
- Faktorer som gjør det ønskelig å ha liten snittykkelse kan være:
 - Høye doser, enten fraksjonsdose eller totaldose
 - Risikoorganenes nærhet til høydoseområdet
 - Størrelse på risikoorganene, for eksempel er tykkelsen på chiasma 2-5 mm, mens gjennomsnittlig volum for cochlea vanligvis ligger under 0,60 ml ([Scoccianti et al.,2015](#))
 - Behov for nøyaktig ko-registrering med annen bildemodalitet



CT: Window setting

- Forskjellige risikoorgan fremstilles best ved forskjellige «**window settings**»
- **Window setting** kan angis på to forskjellige måter (leverandørspefikt):
 - Med **Window-Width** (WW, bredde på vindu) og **Window-Level*** (WL, midtpunktet (i HU))
 - Med **Lower Level** (i HU) og **Upper Level** (i HU)
- Oppfatningen av et bilde er avhengig av mange faktorer, derav skjerm og software som brukes. Dermed er verdiene for **window setting** angitt her kun et utgangspunkt.
 - WW/WL bør alltid tilpasses individuelt etter behov

*I Oncentra benyttes «*Center*» for *window level*



CT: Window setting

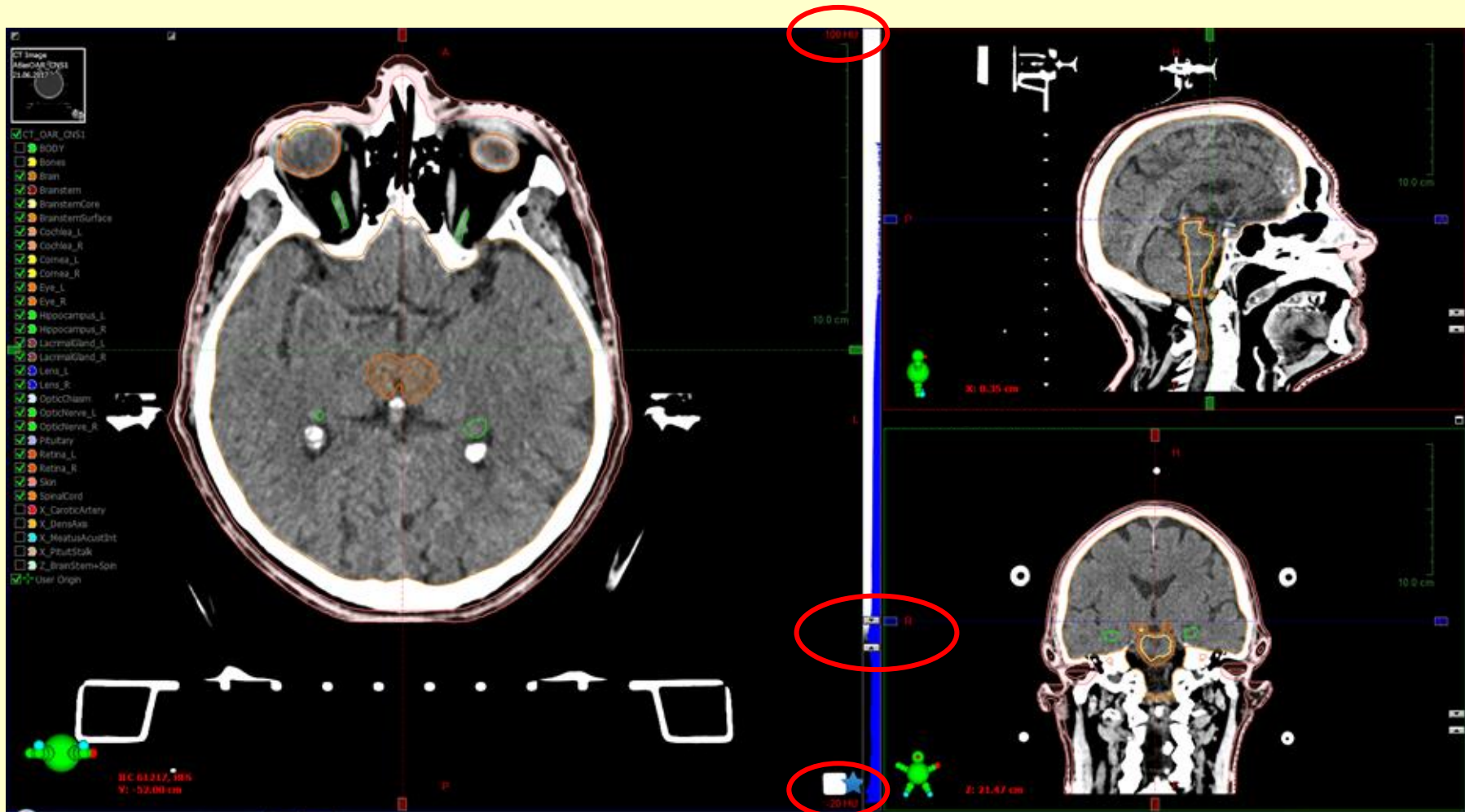
EPTN-publikasjonen anbefaler følgende window setting:

- **Soft brain window:** WW/WL: 120/40 (tilsvarer -20 til +100) anbefales for fremstilling av intracerebrale strukturer
 - *Brain, Brainstem* (inkludert *BrainCore* og *BrainSurface*), *Hippocampus*, *OpticChiasm*, *OpticNerve*, *Pituitary*, *SpinalCord*
- **Soft tissue window:** WW/WL: 350/50 (tilsvarer -125 til +225) anbefales for fremstilling av ekstracerebrale strukturer
 - *Cornea*, *LacrimaGland*, *Lens*, *Retina*
- **Bone window:** WW/WL: 1500/120 (tilsvarer -630 til +870)
 - *OpticNerve* (midtre del gjennom skallebasis), *Cochlea* (benete begrensninger), *Pituitary* (benete begrensninger)



CT: Brain window - eksempel

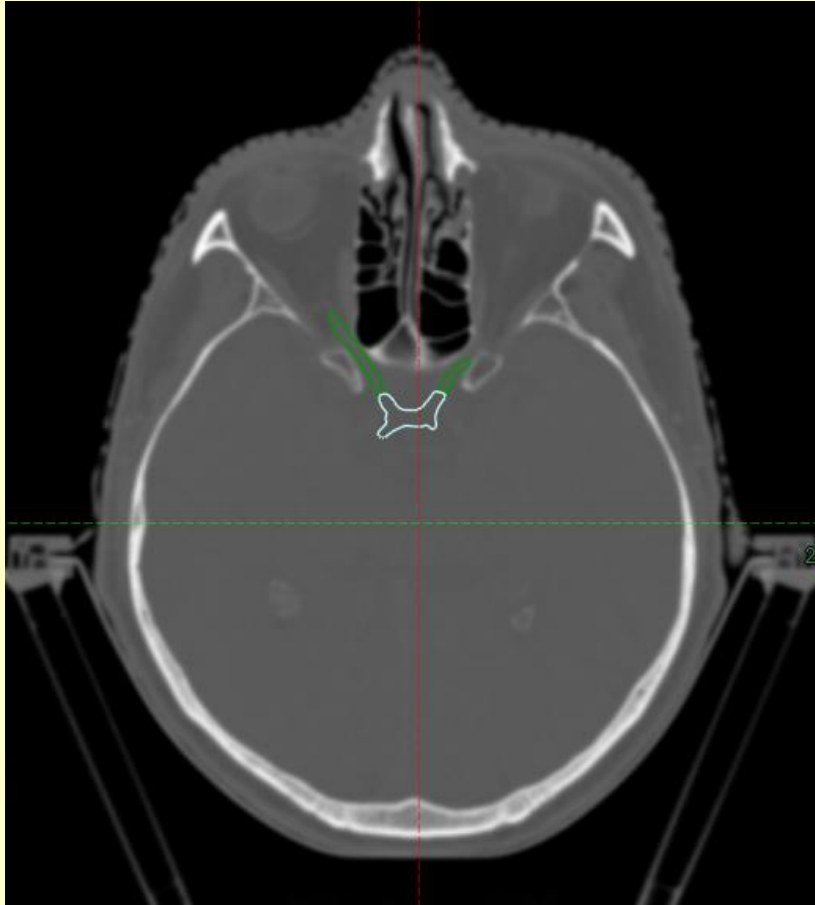
- **Soft brain window: WW/WL: 120/40 (tilsvarer -20 til +100)**



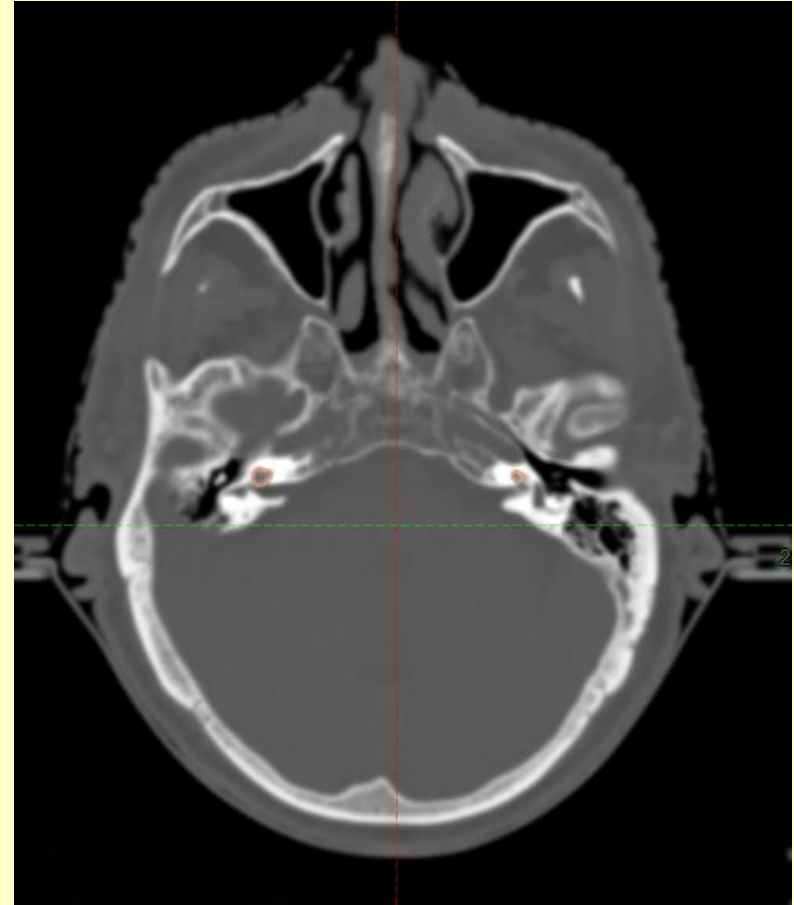


CT: Bone window - eksempel

- **Bone window:** WW/WL: 1500/120 (tilsvarer -630 til +870)



OpticNerve + OpticChiasm



Cochlea

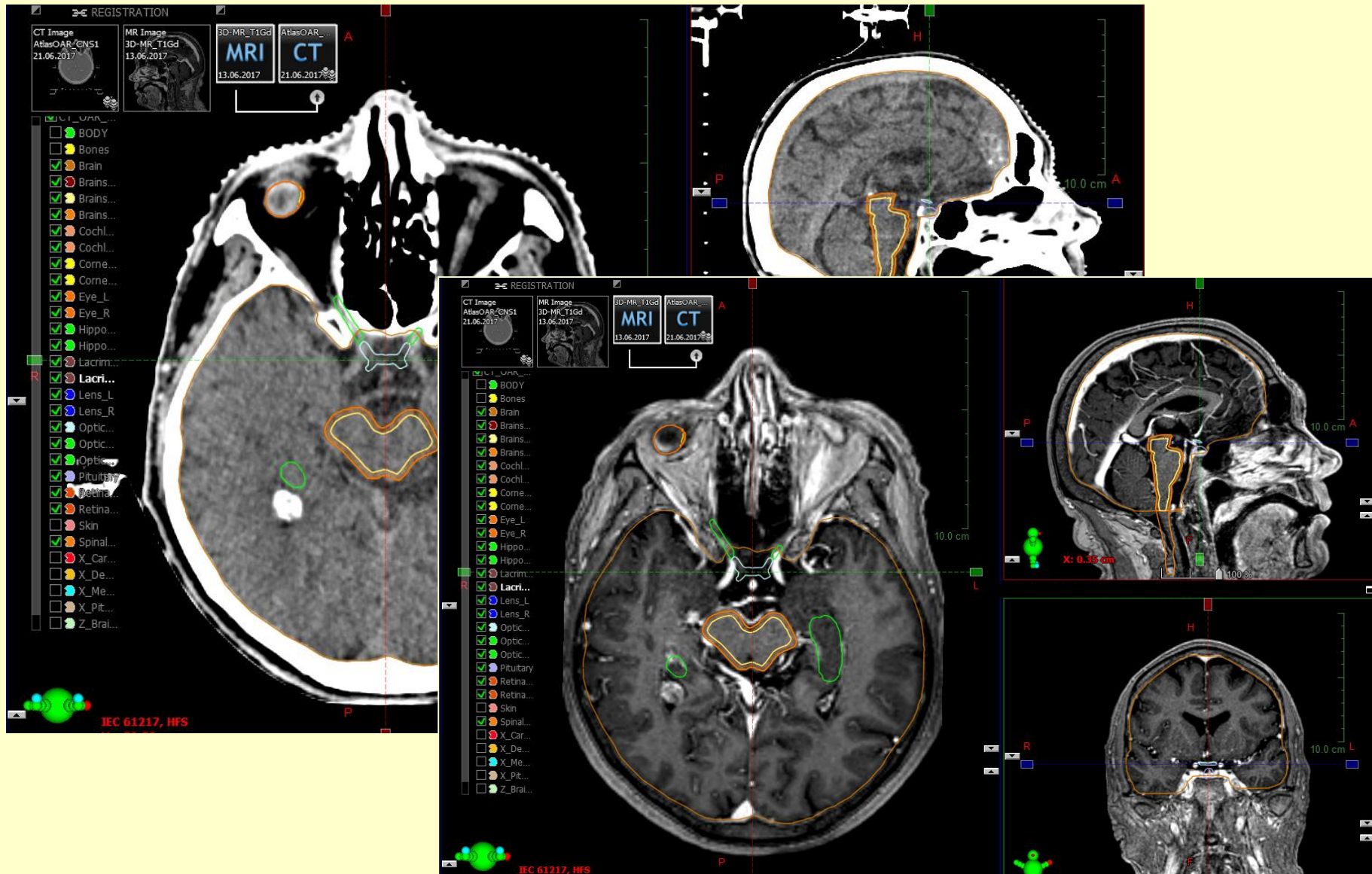


Valg av MR-undersøkelser og -sekvenser

- Leie: Mest mulig likt leie på CT- og MR-opptak gir best mulig kvalitet på MR-bildene som vises i doseplansystemet når de ko-registreres med planleggings-CT
- MR-opptak
 - T1-vektete MR-sekvenser, gjerne med i.v.-kontrast, fremstiller chiasma, intrakraniell del av n. opticus, hippocampus og hjernestamme godt og er lite følsom for distorsjon
 - 3D-opptak (med 1mm snitt) gir best framstilling av risikoorgan i alle 3 plan
 - Bruk sagittal serie for ko-registrering (3D-opptak for hode er som regel tatt opp i sagittalplanet siden det går raskest å ta sekvensen (minst tverrmål)
 - De transversale og koronare seriene er som regel rekonstruert, ofte med større snitt-tykkelse
- MR-sekvenser
 - Gradient ekko 3D T1-sekvens, for eksempel MP-RAGE hos Siemens/Philips
 - Gir god differensiering mellom ulike type vev (som grå og hvit substans)
 - Fremstiller godt kar og sinuser
 - Lite distorsjonsfølsom
 - 3D TSE T1-sekvens, for eksempel SPACE (turbo spin-ekko sekvens)
 - Mer følsom for kontrastopptak (mer sensitive med hensyn til å påvise kontrastopptak i metastaser og andre lesjoner med brutt blod-hjerne barriere)
 - Ulempe: Manglende forskjell grå og hvit substans, kan dermed være vanskelig å avgrense hippocampus (3D-FLAIR kan være et godt alternativ)



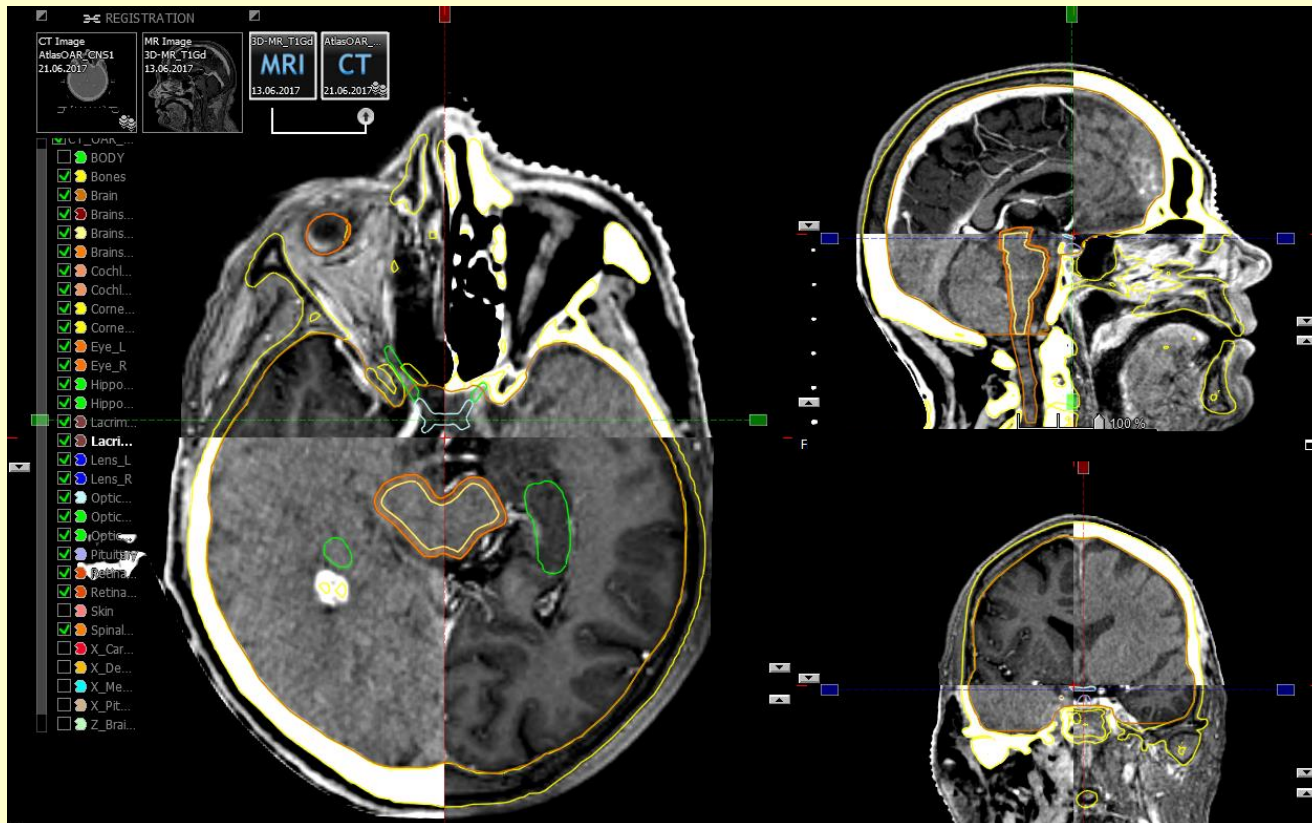
MR: T1-sekvens med i.v.-kontrast





CT-MR: Ko-registrering

- Ko-registrering må alltid kontrolleres
 - Ha fokus på anatomiske landemerker som
 - Durale overflater: Se etter falx cerebri / tentorium cerebelli
 - Ventrikkelsystem: Se etter plexus coroideus (ofte delvis forkalket på CT)
 - Skjelettanatomi — bruk benvindu, se etter sella / clivus
 - Generer gjerne **Bone** og **Brain** først – det gjør det lettere å kontrollere ko-registreringen





CT-MR: Ko-registrering

- Vær oppmerksom på eventuell masseffekt
 - Vær spesielt forsiktig ved bruk av preoperative MR-bilder for inntegning av risikoorganer, da reseksjon av tumor kan føre til midtlinjeskift som kan «flytte» på risikoorganer
- Vær oppmerksom på at pasienten kan ha flyttet seg mellom opptak av de forskjellige MR-sekvensene
 - Bruker man en MR-sekvens til å fin-tegne et risikoorgan bør man sikre at ko-registreringen med den aktuelle MR-sekvensen er god
 - Det anbefales å benevne «ko-registreringen» ut i fra hvilken MR-serie den baserer seg på
 - Vurder behov for å fin-matche den aktuelle sekvensen



Generelle bemerkninger og tips

- Siden det er CT som er grunnlag for planlegging og doseberegning, må man alltid sikre at inntegningen stemmer i forhold til CT
 - Risikoorgan som er godt synlige på planleggings-CT bør primært tegnes direkte på denne og ikke på MR (dobbeltsjekk gjerne med MR)
 - Inntegning på MR forutsetter god match (ko-registrering), må dobbeltsjekkes på CT
- Flere av risikoorganene er så små at en bør bruke høyere oppløsning ved inntegningen enn standard
 - Gjelder *Lens, Cornea, Retina, LacrimalGland, OpticNerve, OpticChiasm, Pituitary, Cochlea*
- Sjekk ko-registrering mellom CT og den MR-undersøkelsen **og** -serien som du har tenkt å bruke for inntegning av risikoorgan (pasienten kan ha flyttet seg i mellom de forskjellige seriene)
- Ta gjerne opp **inntegningsatlas** i doseplansystemet



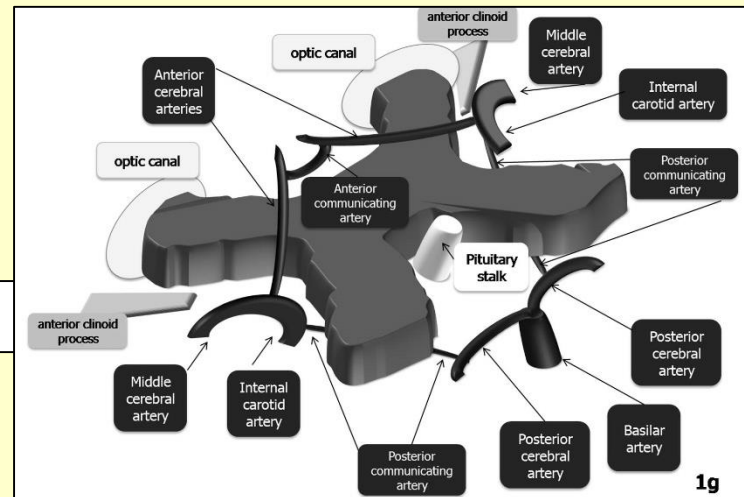
Hjelpevolum

- Lokalisering av hjelpestrukturer som a. carotis, infundibulum hypophysis (hypofysestilk), meatus acusticus internus og dens axis (C2) kan være til hjelp for å lokalisere risikoorgan, men trengs ikke inntegnet særskilt

- X_CaroticArtery
- X_DensAxis
- X_MeatusAcustInt
- X_PituitStalk

Kommentar:
 Hvis man tegner anatomisk korrekt struktur bør strukturnavnet iflg. [Faglige anbefalinger for nomenklatur for volumer brukt i stråleterapi](#) benyttes, hvis kun deler av et volum tegnes må det spesifiseres som hjelpevolum med x eller z foran volumnavnet.

Struktur	Til hjelp for inntegning av...	Hva brukes strukturen til
A. carotis	Chiasm	Ligger lateralt for chiasma (på begge sider)
Hypofysestilk (Pituitary stalk)	Chiasm	Ligger rett dorsalt for chiasma
Meatus acusticus internus	Cochlea	Ligger dorsalt/medialt for cochlea
Dens axis	Brainstem, SpinalCord	Toppen av dens er nedre begrensning av Brainstem og øvre begrensning av SpinalCord

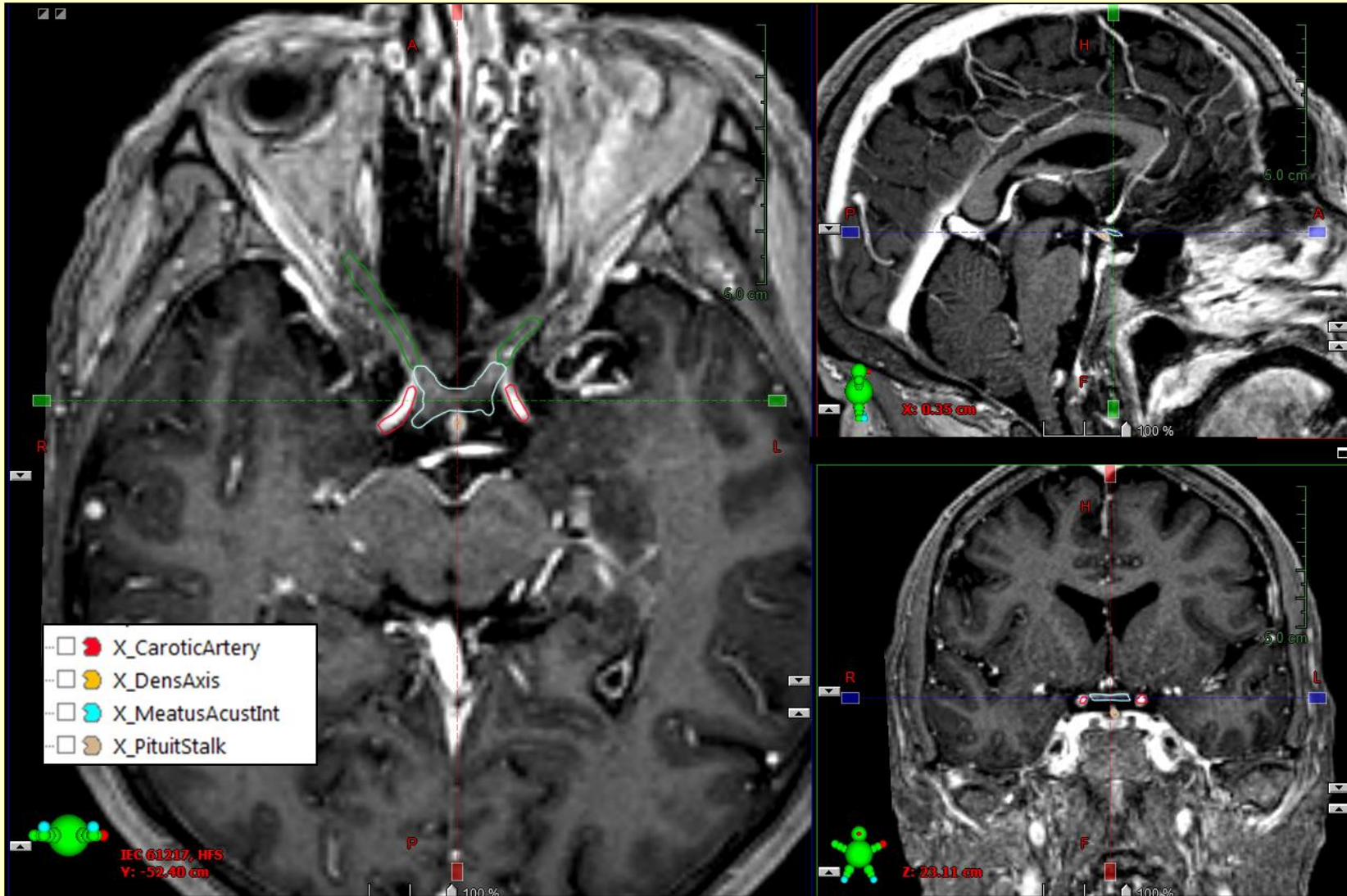


Scoccianti et al., Fig. 1. (g) Anatomy of the optic chiasm and its relationship to the circle of Willis. (Fig.1 (a) through (f) is omitted here.)

Fig. 1 is reprinted from Radiotherapy and Oncology, 114 /2, Scoccianti et al., Organs at risk in the brain and their dose-constraints in adults and in children: a radiation oncologist's guide for delineation in everyday practice, Page 231, Copyright (2015), with permission from Elsevier.
<https://doi.org/10.1016/j.radonc.2015.01.016>
<https://www.sciencedirect.com/journal/radiotherapy-and-oncology/>

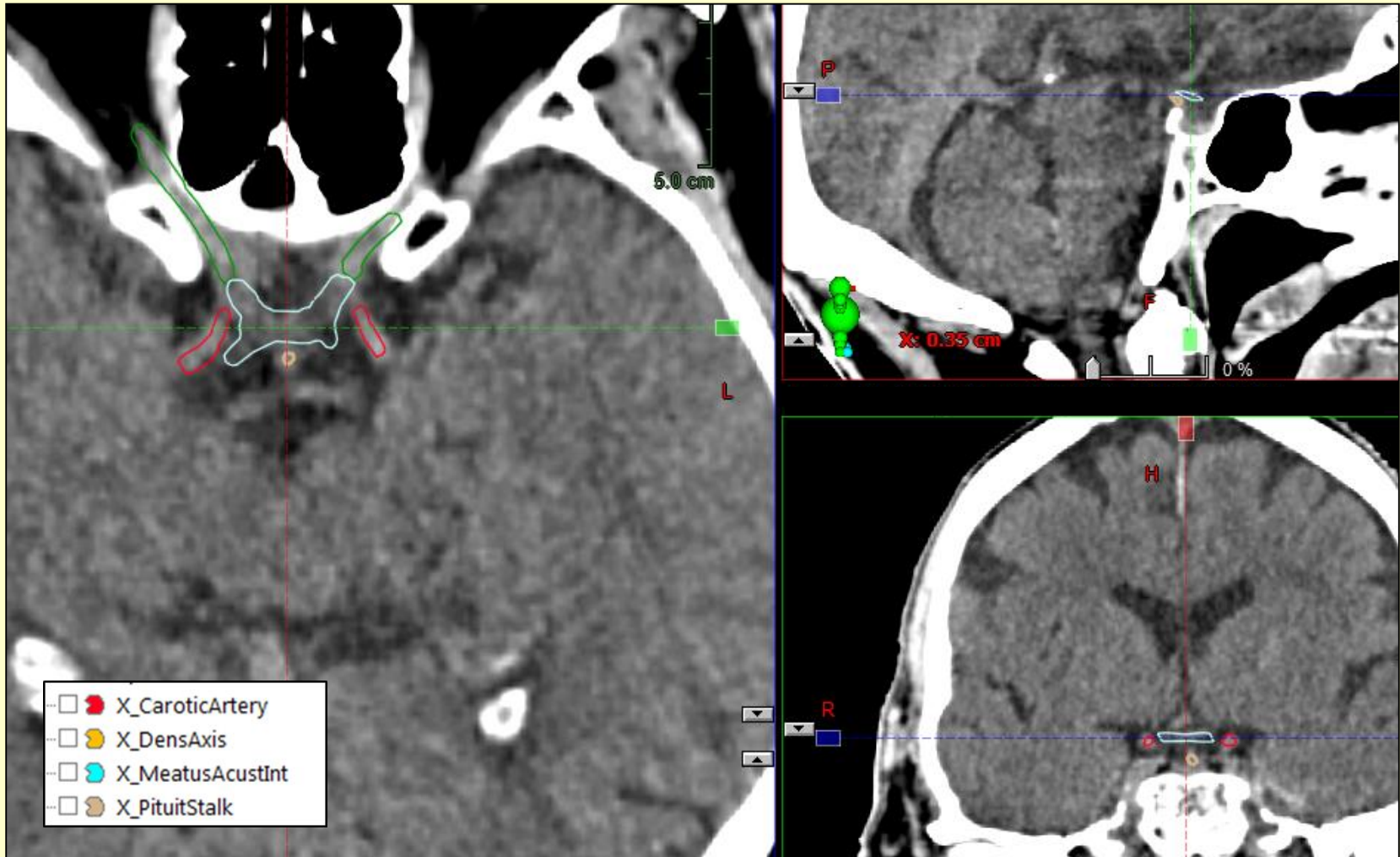


Hjelpevolum for å finne OpticChiasm



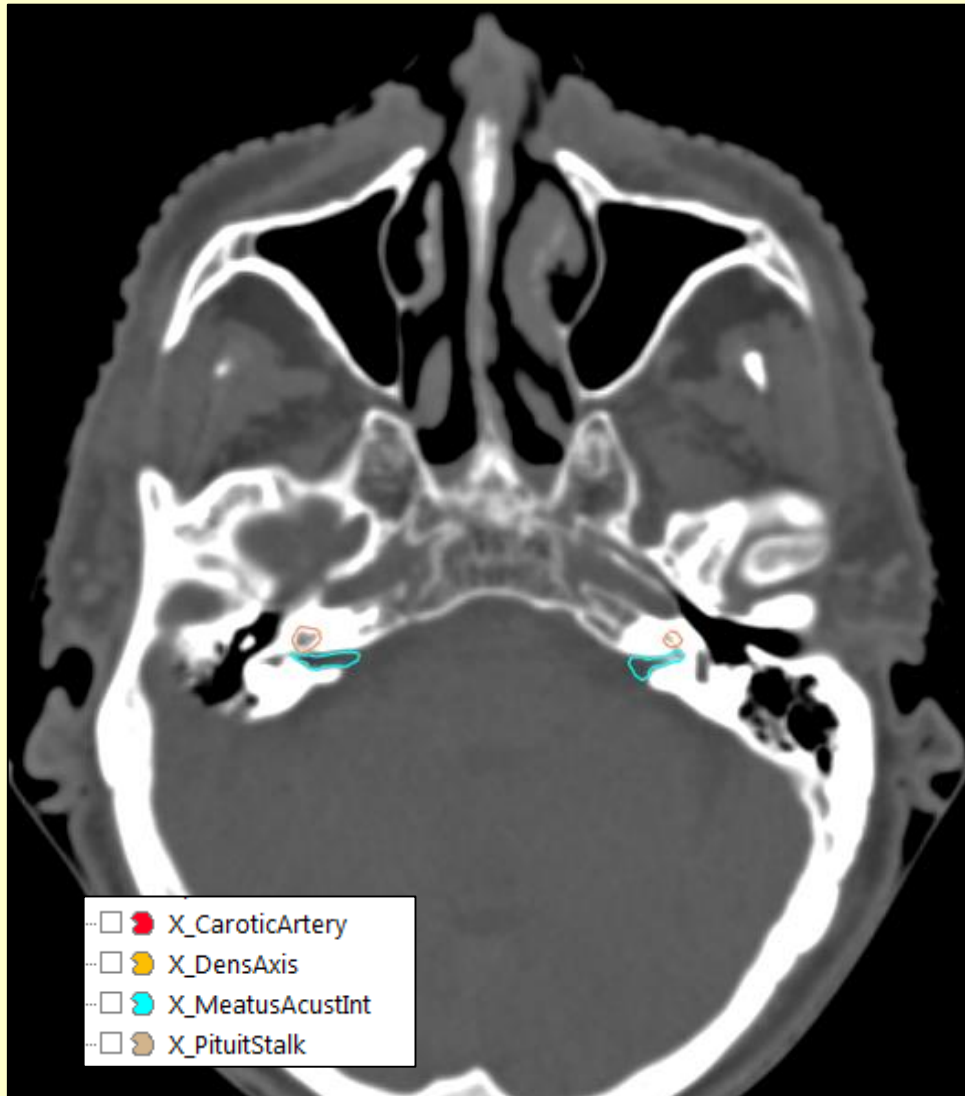


Hjelpevolum for å finne OpticChiasm





Hjelpevolum for å finne Cochlea

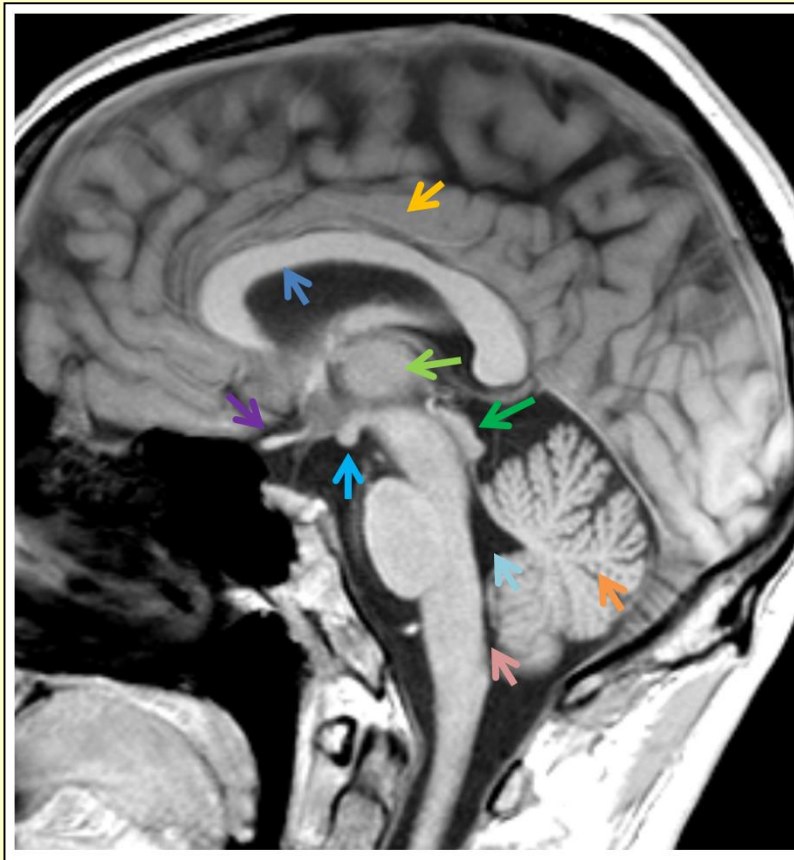


- X_CaroticArtery
- X_DensAxis
- X_MeatusAcustInt
- X_PituitStalk

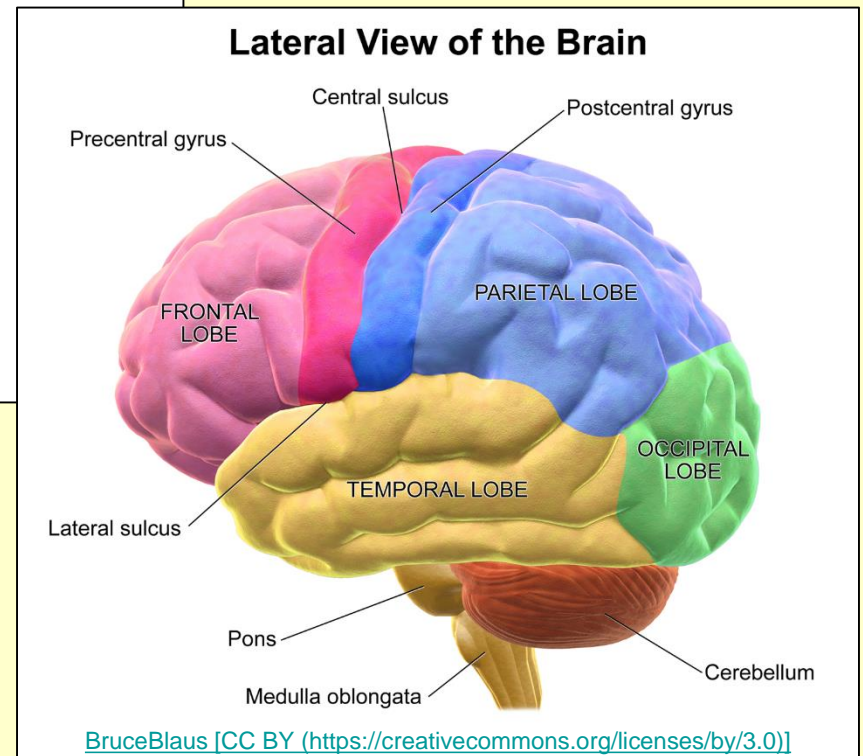
- CT_OAR_CNS1
- BODY
- Bones
- Brain
- Brainstem
- BrainstemCore
- BrainstemSurface
- Cochlea_L
- Cochlea_R
- Cornea_L
- Cornea_R
- Eye_L
- Eye_R
- Hippocampus_L
- Hippocampus_R
- LacrimalGland_L
- LacrimalGland_R
- Lens_L
- Lens_R
- OpticChiasm
- OpticNerve_L
- OpticNerve_R
- Pituitary
- Retina_L
- Retina_R
- Skin
- SpinalCord
- X_CaroticArtery
- X_DensAxis
- X_MeatusAcustInt
- X_PituitStalk



Generell hjerneanatomi



- Corpus callosum
- Gyrus cinguli
- Adhesio interthalamica
- Chiasma
- Corpus mammillare
- Tectum
- Akvedukt
- Vermis cerebelli
- 4. ventrikkel
- Foramen Magendi

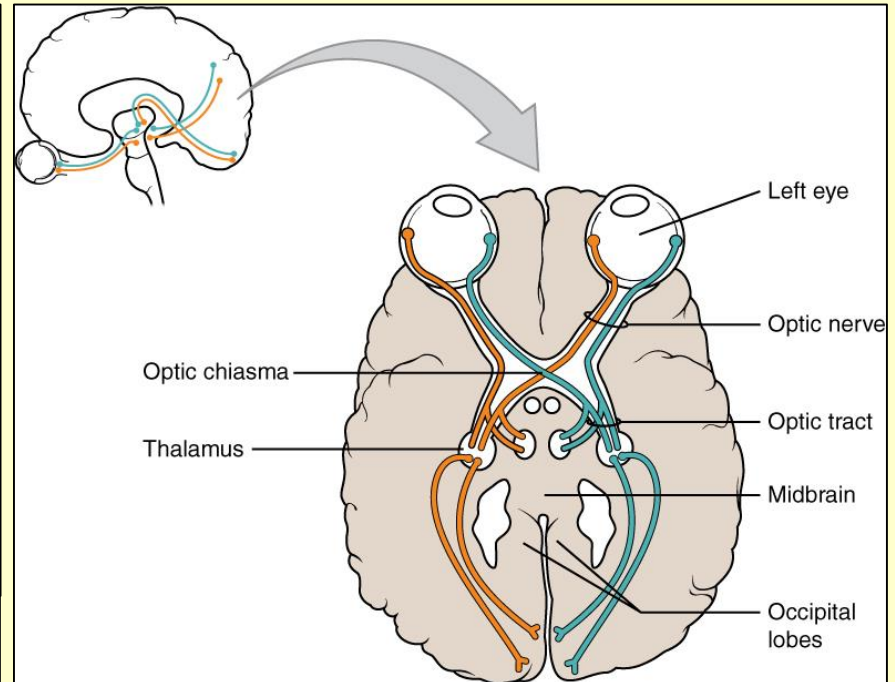
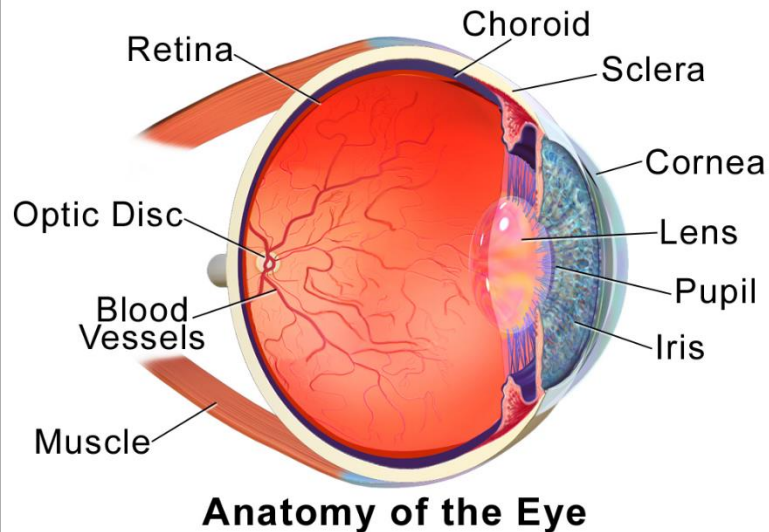




Øye og synsapparat

Hva som tegnes er avhengig av diagnose, lokalisasjon av målvolument, fraksjonering og totaldose, og behandlingsintensjon

- *Lens*
- *Cornea, Retina* (eller alternativt *Eye*)
- *Lacrimal Gland*
- *Optic Nerve, Optic Chiasm*



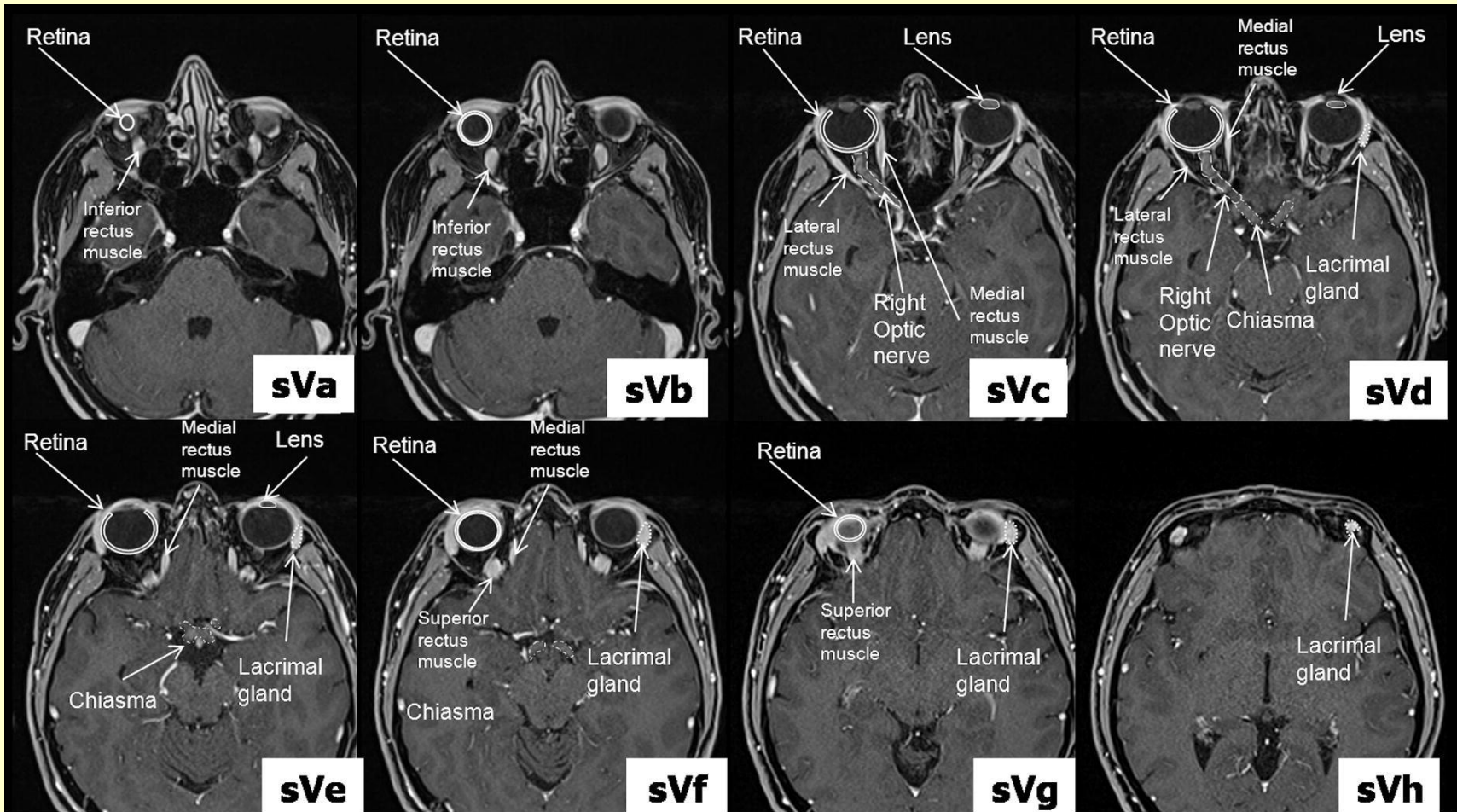
Blausen.com staff (2014). "Medical gallery of Blausen Medical 2014". *WikiJournal of Medicine* 1 (2). DOI:10.15347/wjm/2014.010. ISSN 2002-4436. [CC BY (<https://creativecommons.org/licenses/by/3.0/>)]

OpenStax [CC BY (<https://creativecommons.org/licenses/by/4.0/>)] No changes were made.



Øye og synsapparat

- Henviser til Scoccianti sin publikasjon*, som disse anbefalingene (og ETPN) følger (unntatt *OpticChiasm*)
- Det anbefales inntegning av *Lens, Cornea / Retina* (alternativt *Eye*), *OpticNerve* og *OpticChiasm*
- I utvalgte tilfeller tegnes i tillegg *LacrimalGland*



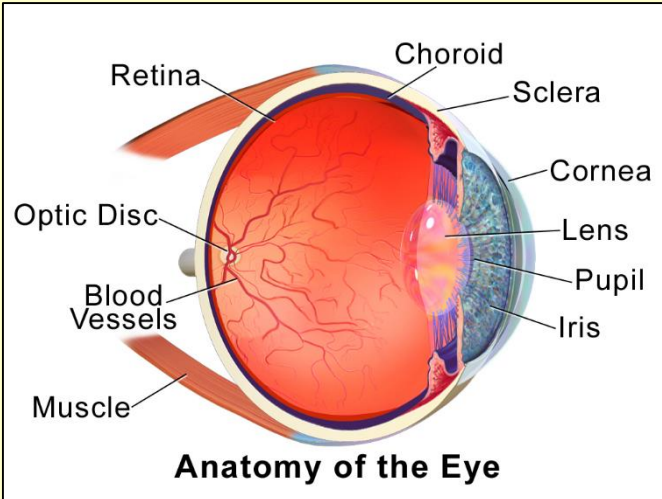
*Scoccianti: Supplementary Fig. 5. Region of the eye as it appears on axial T1-weighted MRI scan with contrast.



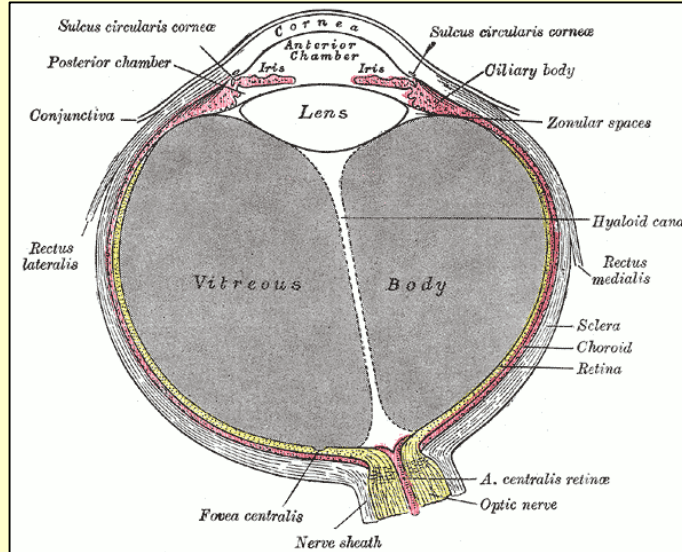
Lens

Linser: Oval struktur beliggende mellom corpus vireum og iris, opptil 10 mm i diameter

- Husk at linsens posisjon vil variere gjennom behandlingen – med mindre man instruerer pasienten

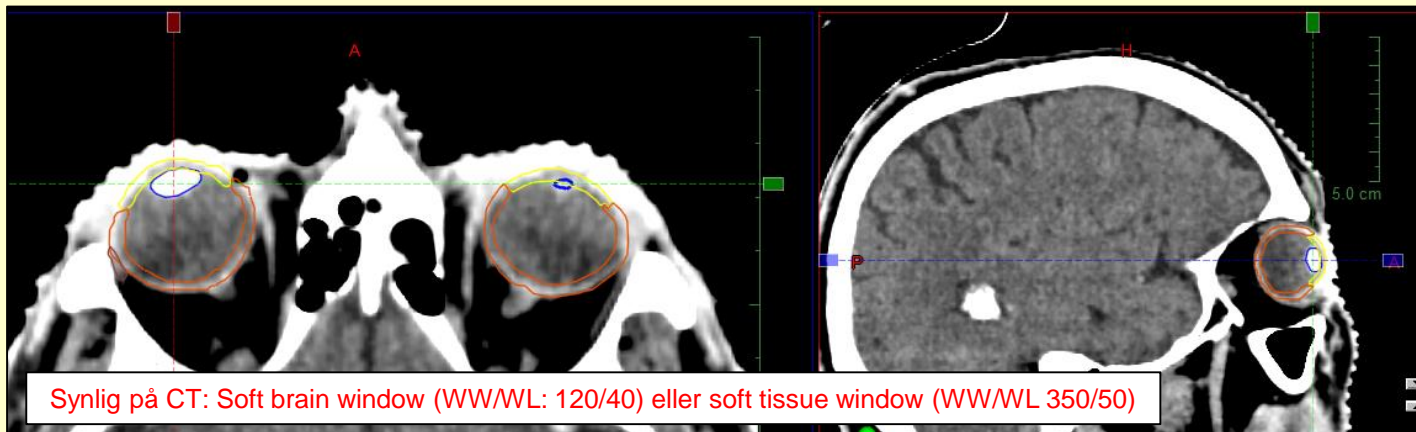


Blausen.com staff (2014). "Medical gallery of Blausen Medical 2014". *WikiJournal of Medicine* 1 (2). DOI:10.15347/wjm/2014.010. ISSN 2002-4436. [CC BY (<https://creativecommons.org/licenses/by/3.0/>)]



<https://commons.wikimedia.org/wiki/File:Gray869.png>

- CT_OAR_CNS1
- BODY
- Bones
- Brain
- Brainstem
- BrainstemCore
- BrainstemSurface
- Cochlea_L
- Cochlea_R
- Cornea_L
- Cornea_R
- Eye_L
- Eye_R
- Hippocampus_L
- Hippocampus_R
- LacrimalGland_L
- LacrimalGland_R
- Lens_L
- Lens_R
- OpticChiasm
- OpticNerve_L
- OpticNerve_R
- Pituitary
- Retina_L
- Retina_R
- Skin
- SpinalCord



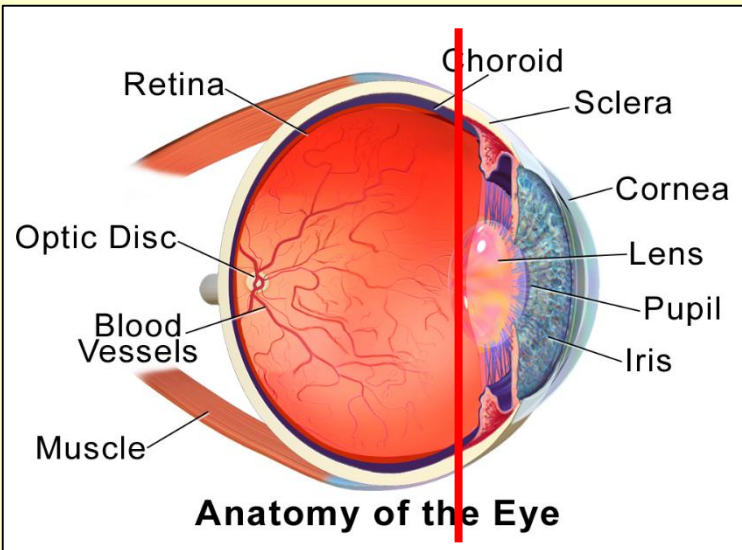
Synlig på CT: Soft brain window (WW/WL: 120/40) eller soft tissue window (WW/WL 350/50)



Cornea

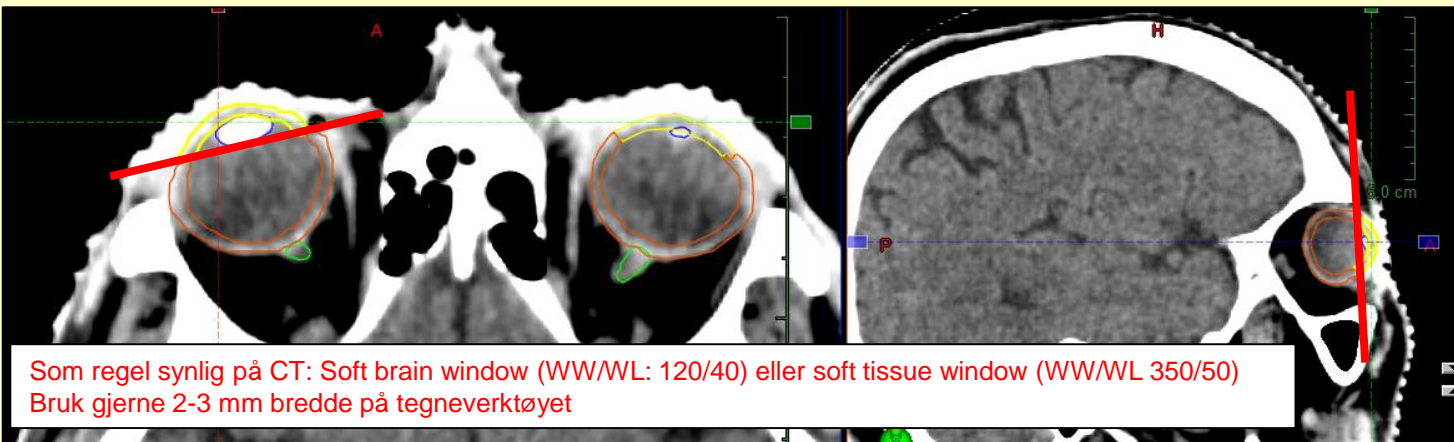
Cornea (hornhinnen) er lokalisert i fremre del av øye, ventral for corpus vitreum, iris og linsen

- Dekker 1/6-del av øyeeplet og går dorsalt over i retina (det anbefales at grensen mellom *Cornea* og *Retina* defineres ved hjelp av en rett linje langs bakre begrensning av linsen, i både aksial- og transversalplan)



Blausen.com staff (2014). "Medical gallery of Blausen Medical 2014". *WikiJournal of Medicine* 1 (2). DOI:10.15347/wjm/2014.010. ISSN 2002-4436. [CC BY (<https://creativecommons.org/licenses/by/3.0>)] Modified.

- CT_OAR_CNS1
- BODY
- Bones
- Brain
- Brainstem
- BrainstemCore
- BrainstemSurface
- Cochlea_L
- Cochlea_R
- Cornea_L
- Cornea_R
- Eye_L
- Eye_R
- Hippocampus_L
- Hippocampus_R
- LacrimalGland_L
- LacrimalGland_R
- Lens_L
- Lens_R
- OpticChiasm
- OpticNerve_L
- OpticNerve_R
- Pituitary
- Retina_L
- Retina_R
- Skin
- SpinalCord



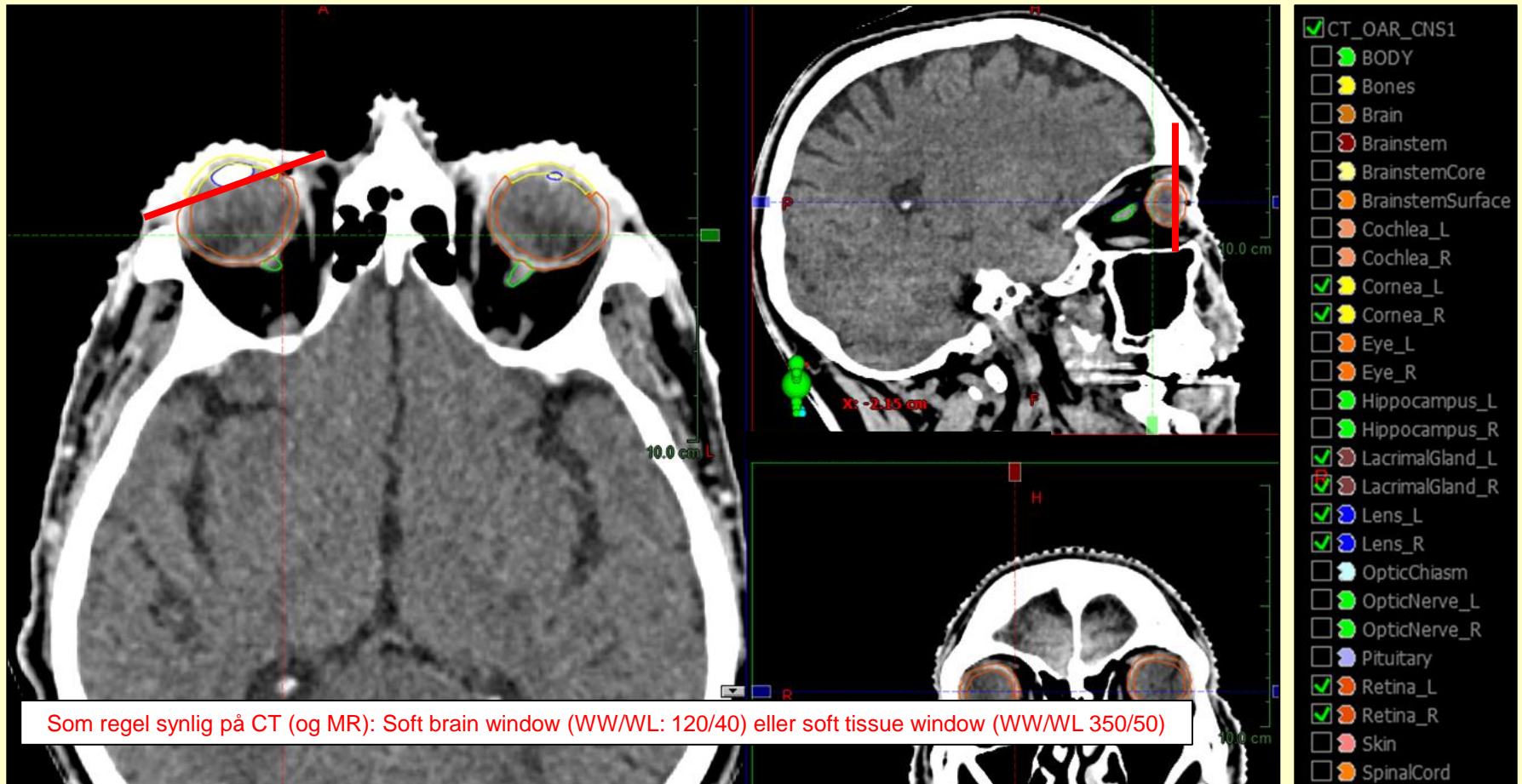
Som regel synlig på CT: Soft brain window (WW/WL: 120/40) eller soft tissue window (WW/WL 350/50)
 Bruk gjerne 2-3 mm bredde på tegneverktøyet



Retina

Retina: 2-3 mm tykk struktur som representerer det innerste laget av øyeeplets vegg

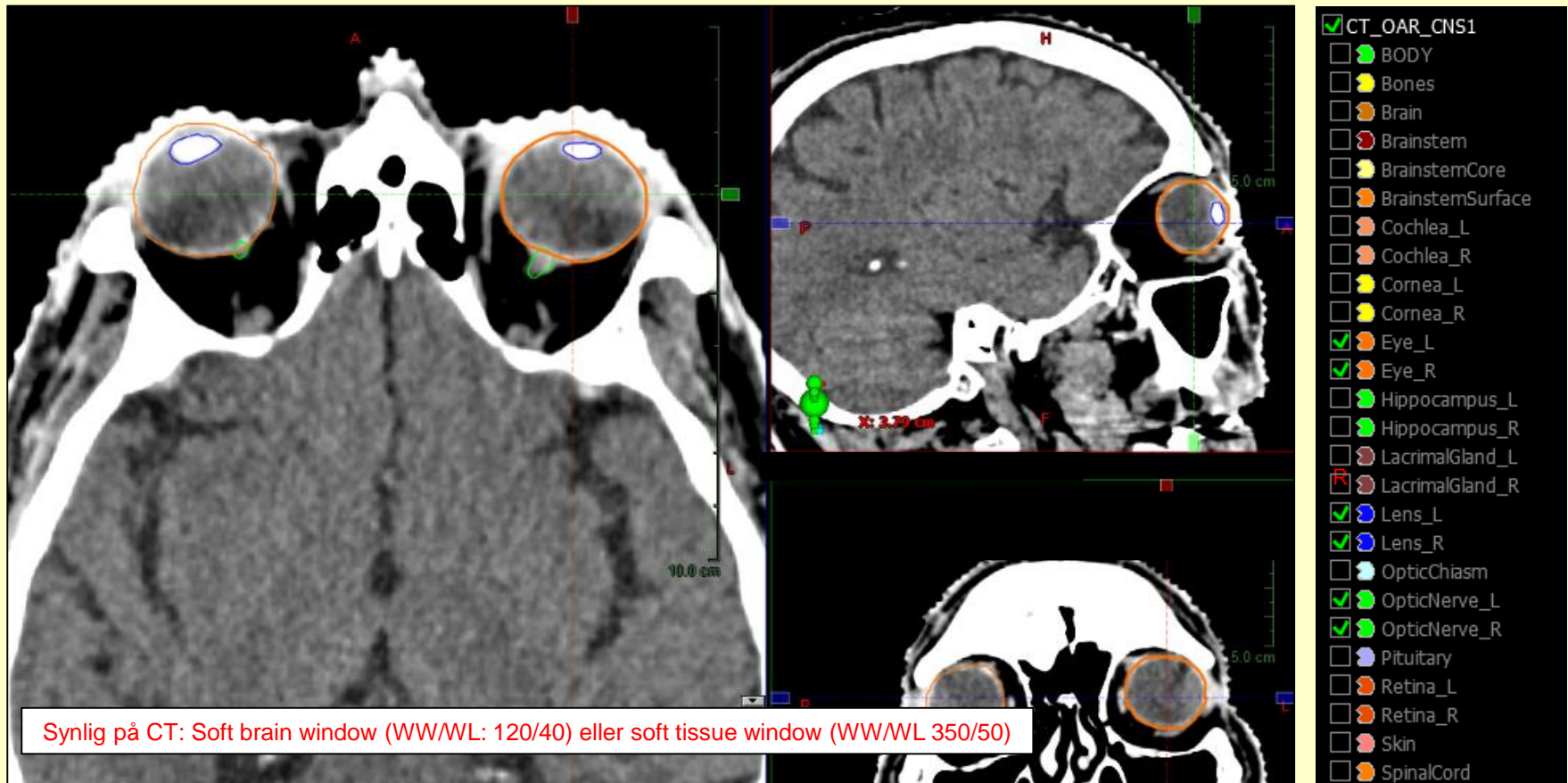
- Dekker 5/6-del av øyeeplet og går ventralt over i cornea
- Det anbefales at grensen mellom *Cornea* og *Retina* defineres ved hjelp av en rett linje langs bakre begrensning av linsen, i bade aksial- og transversalplan





Eye

Hele øyeeplet kan tegnes som helhet (istedenfor *Cornea* og *Retina* hver for seg) der organet primært skal brukes ved optimalisering av doseplan uten at man skal se på nøyaktig dose til *Cornea* eller *Retina*

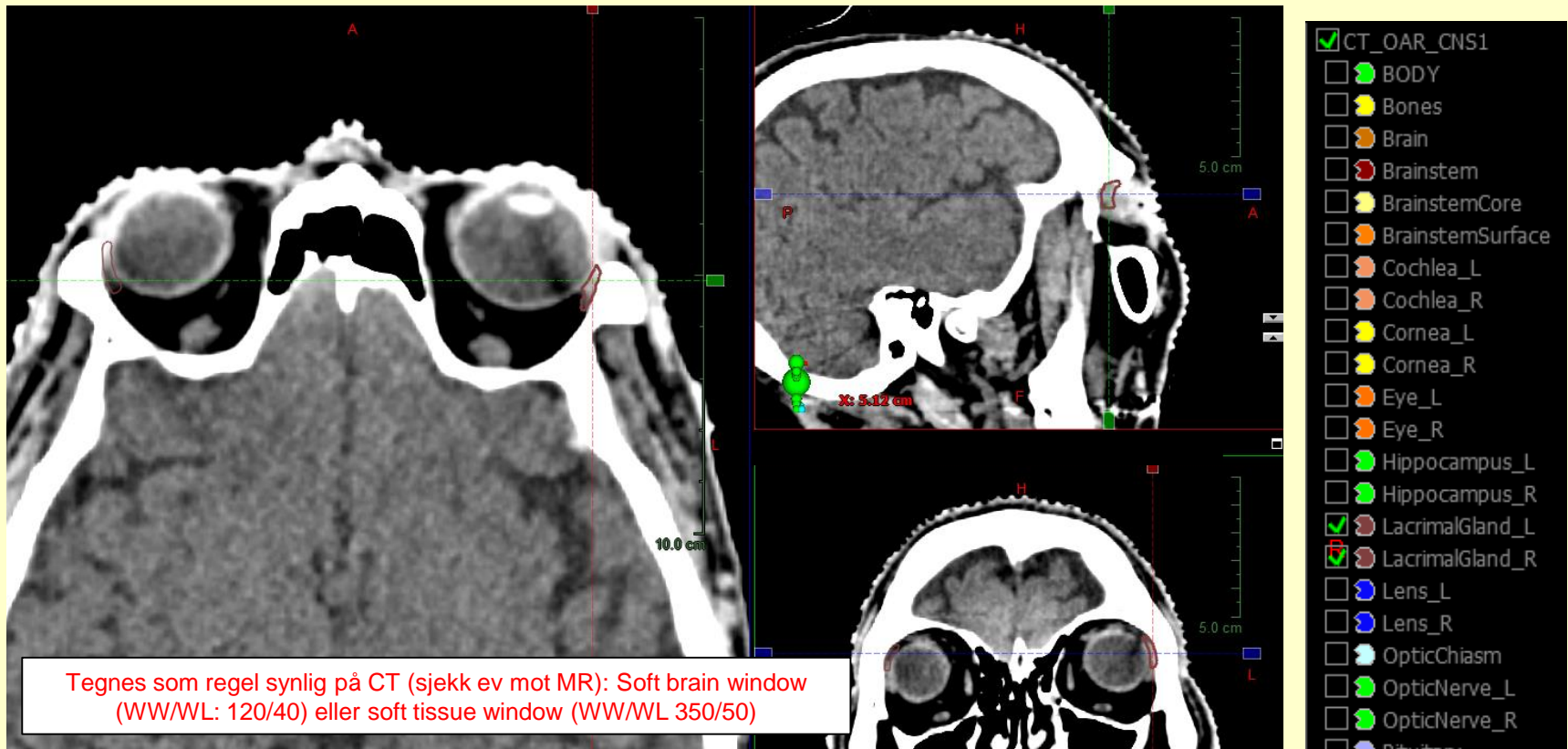




LacrimalGland

Glandula lacrimalis (tårekjertel): Oval struktur (ca 18 mm kraniokaudalt, 15 mm aksial lengde, 5 mm bredde)

- Lokalisert i orbita kraniallateralt for øyeeplet, kranialt for m. rectus lateralis, lateralt for m. rectus superior
- I blant vanskelig å skille fra m. rectus lateralis. Gå gjennom snittene først for å skille mellom muskel og kjertelvev



Tegnes som regel synlig på CT (sjekk ev mot MR): Soft brain window (WW/WL: 120/40) eller soft tissue window (WW/WL 350/50)

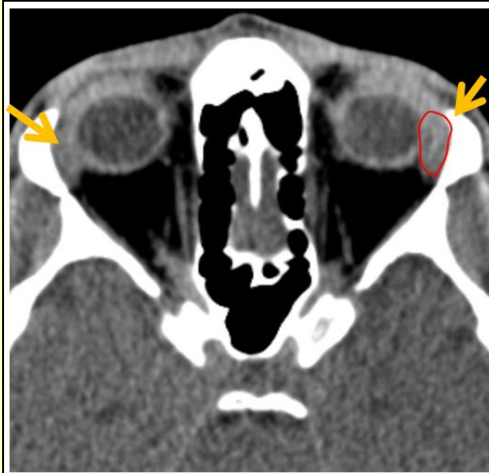
Se også:

Freedman, L. & Sidani, C. (2015). A Radiation Oncologist's Guide to Contouring the Lacrimal Gland. *Practical Radiation Oncology*, 5(6), e697-e698

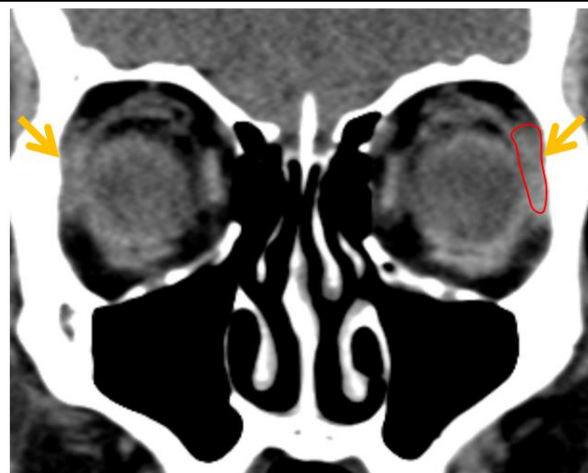<https://doi.org/10.1016/j.prro.2015.05.006>



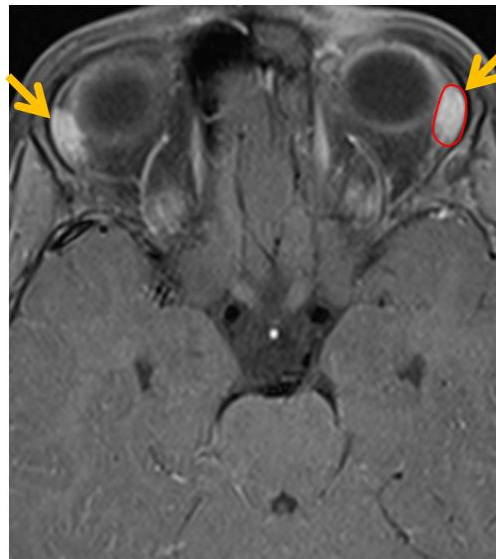
Lacrimal Gland



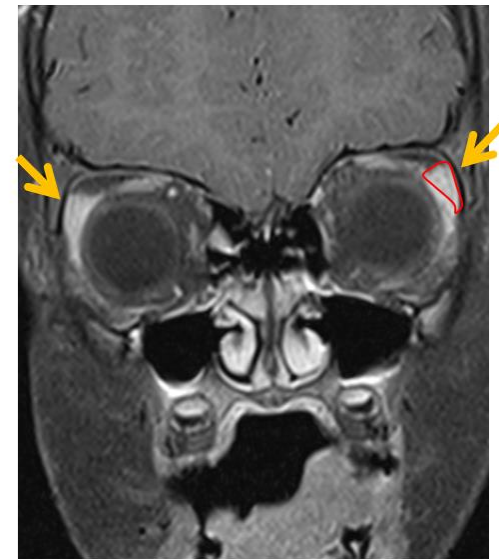
CT: Transversal uten iv kontrast



CT: Coronal uten iv kontrast



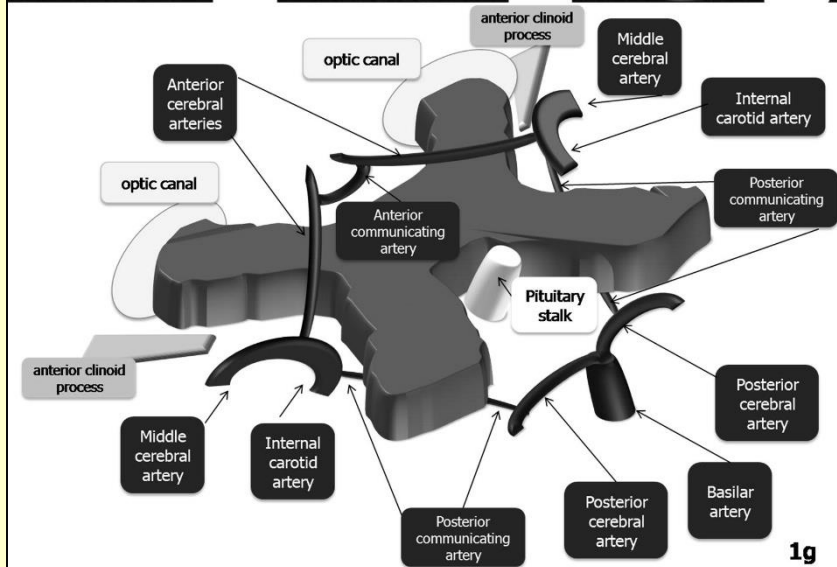
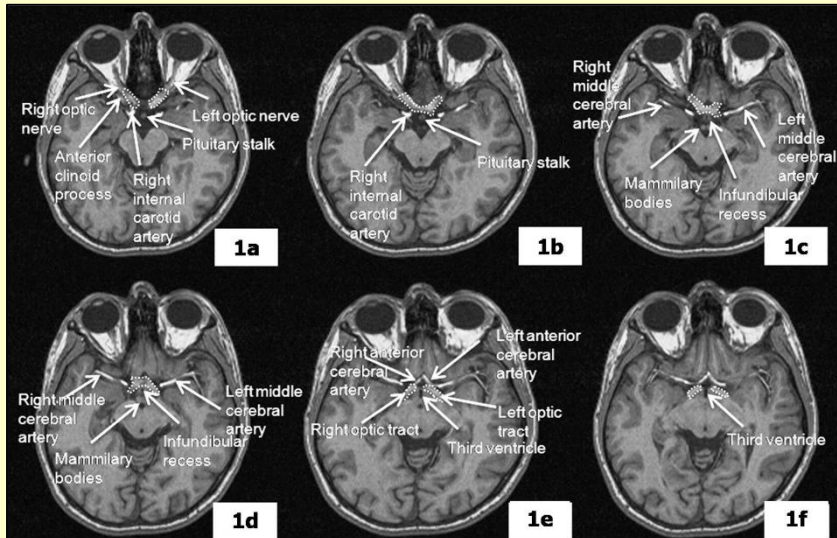
MR: Transversal T1 etter iv. Kontrast



MR: Coronal T1 etter iv kontrast



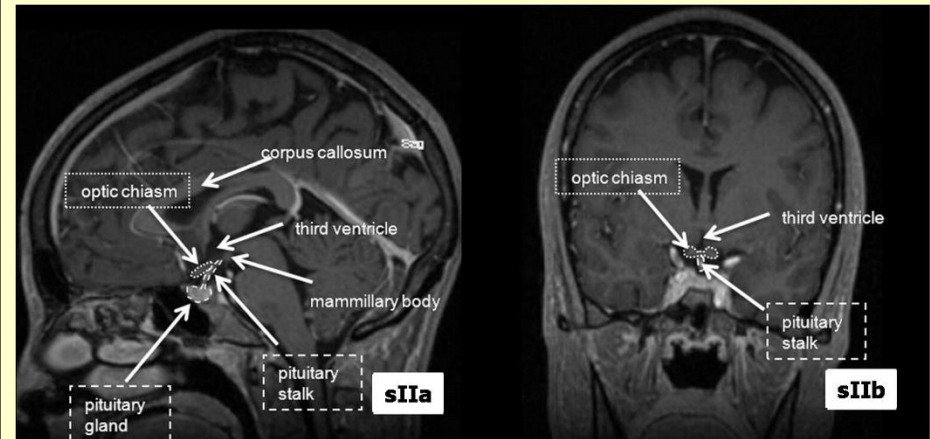
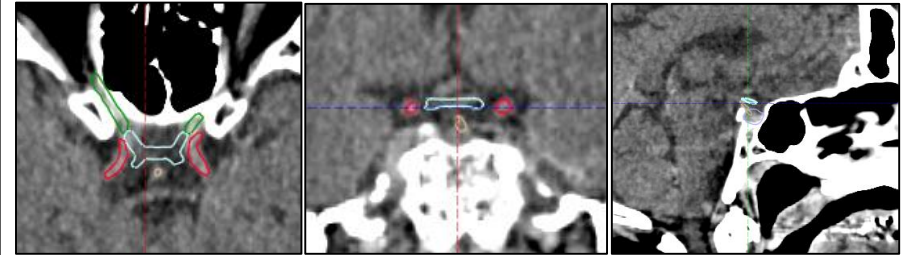
Synsapparatet: OpticNerve og OpticChiasm



Scoccianti et al., Fig. 1. Region of the optic chiasm as it appears on axial T1-weighted MRI scan with contrast. Optic chiasm is contoured as a dotted line. (g) Anatomy of the optic chiasm and its relationship to the circle of Willis.

Anatomiske strukturer som kan være til hjelp for å lokalisere chiasma

- Hypofysestilk (pituitary stalk): Lokalisert rett bak chiasma
- Carotis interna: Lokalisert lateralt for chiasma



Scoccianti et al., Supplementary Fig. 2 Region of the optic chiasm on sagittal and coronal T1-weighted MRI scan.

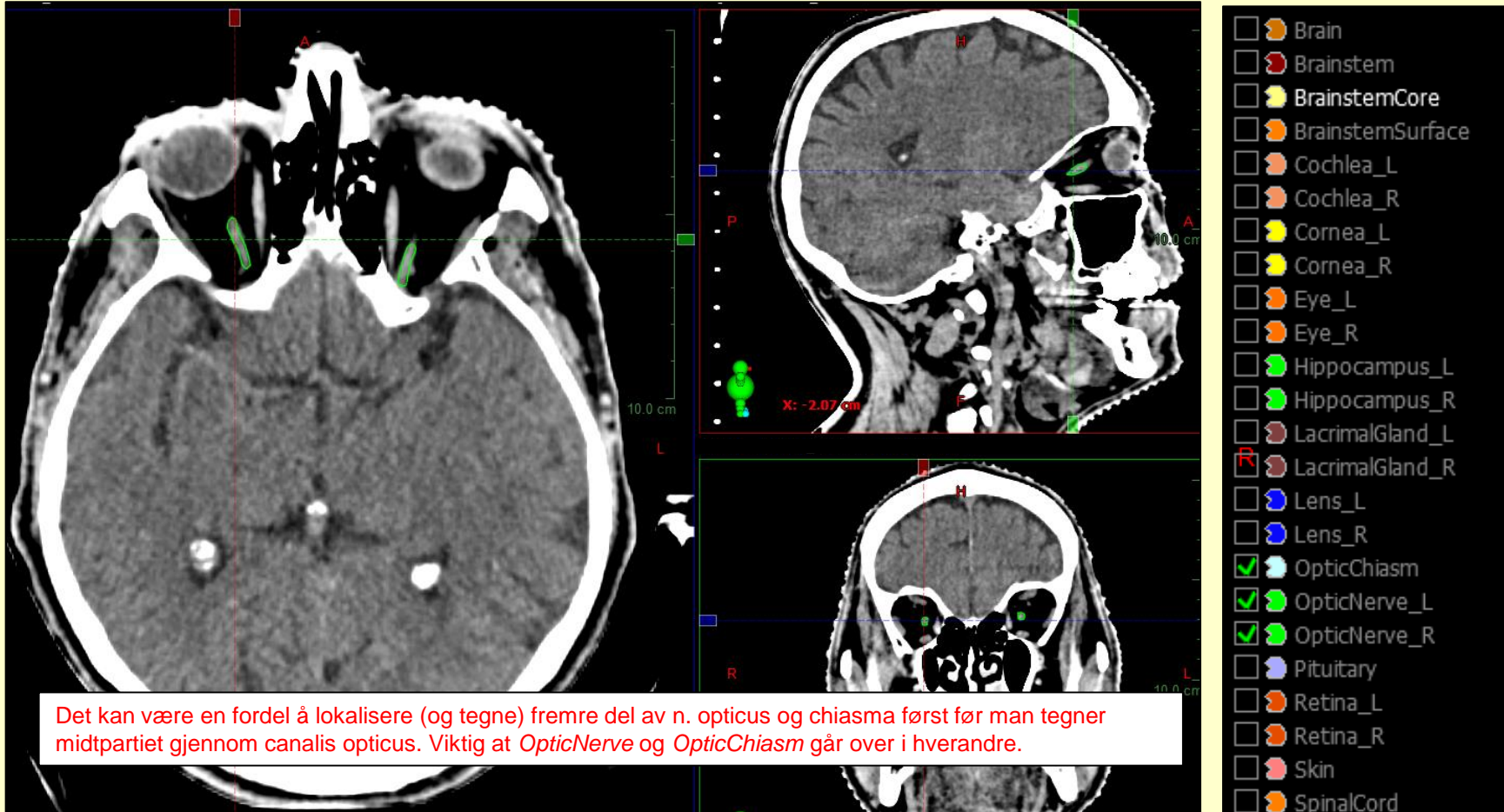
Both figures (Fig. 1. and Suppl. Fig. 2) are reprinted from Radiotherapy and Oncology, 114/2, Scoccianti et al., Organs at risk in the brain and their dose-constraints in adults and in children: a radiation oncologist's guide for delineation in everyday practice, Page 230-238, Copyright (2015), with permission from Elsevier. <https://doi.org/10.1016/j.radonc.2015.01.016> <https://www.sciencedirect.com/journal/radiotherapy-and-oncology/>



OpticNerve – fremre del

OpticNerve: 2-5 mm tykk struktur som strekker seg fra retina bakover gjennom canalis opticus til chiasma

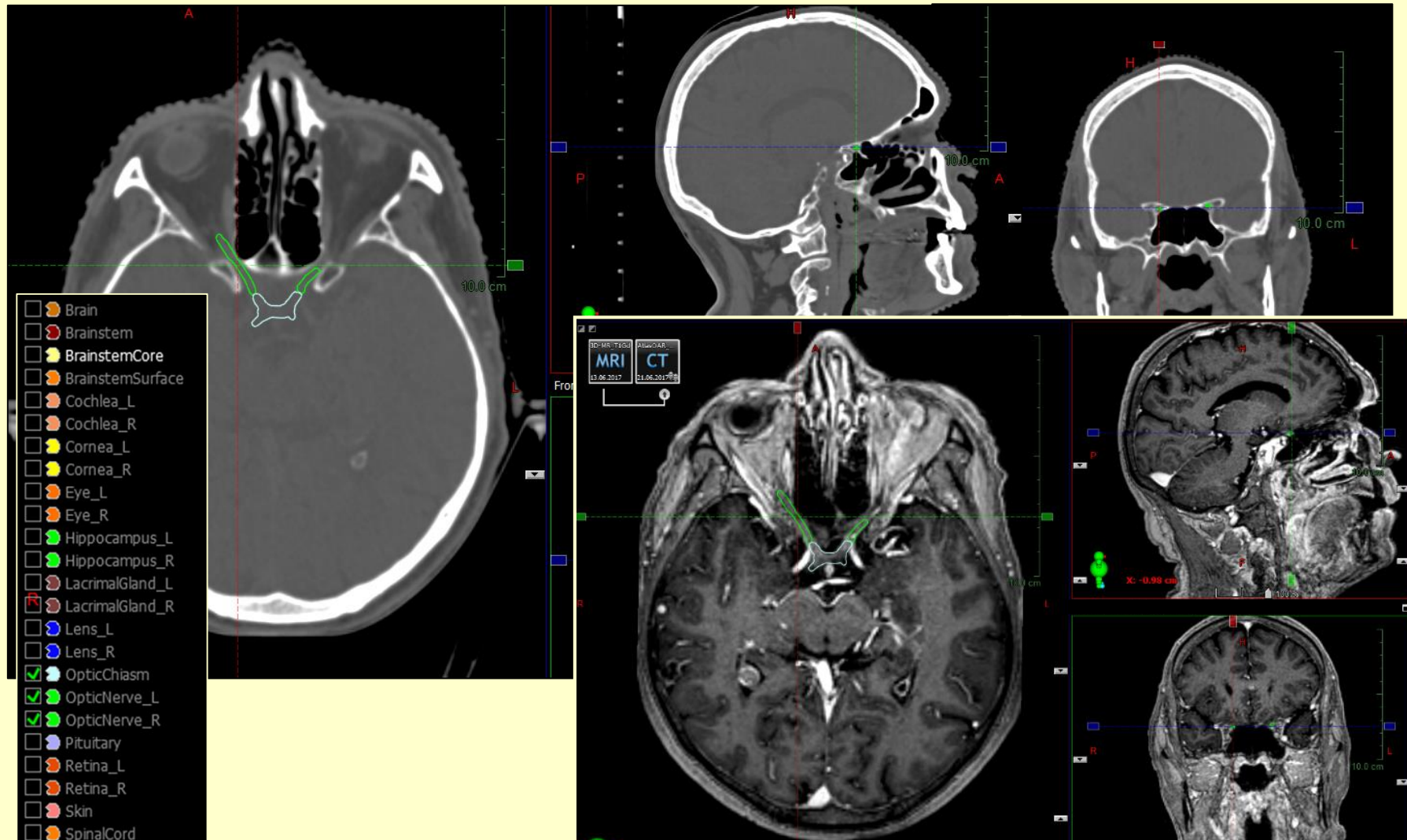
- Start fremst i orbita hvor n. opticus er lett synlig på CT-soft tissue window.
- Gjennom canalis opticus ses forløpet best på CT-bone window.
- Den intrakranielle delen av n. opticus er best synlig på T1-vektet MR (obs – fortutsetter optimal match).





OpticNerve – midtre del (gjennom canalis opticus)

- Forløp gjennom canalis opticus: Lettest å lokalisere ved hjelp av CT-bone window
- Intrakraniell delen av n. opticus: Best synlig på T1-vektet MR (obs – forutsetter optimal match)



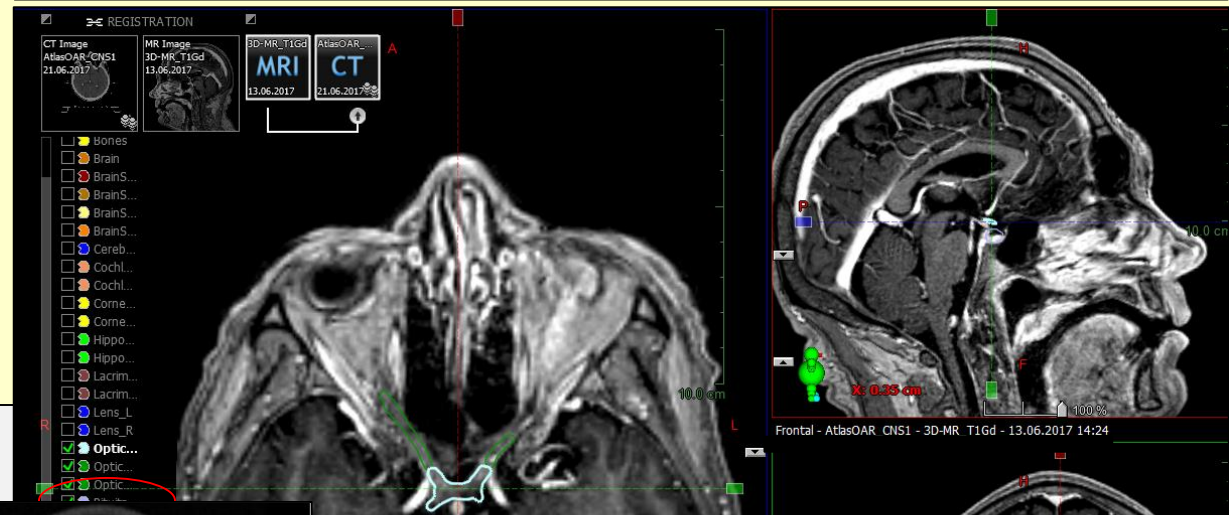
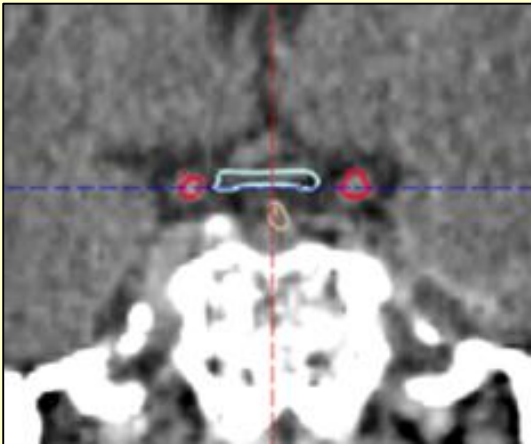


OpticChiasm

OpticChiasm: Sommerfugl-lignende struktur (ca 14 mm transversal, 8 mm anterior-posterior) lokalisert ca 1 cm kranialt for hypofysegruppen og rett anterior for hypofysestilken, rett medial for a. carotis interna.

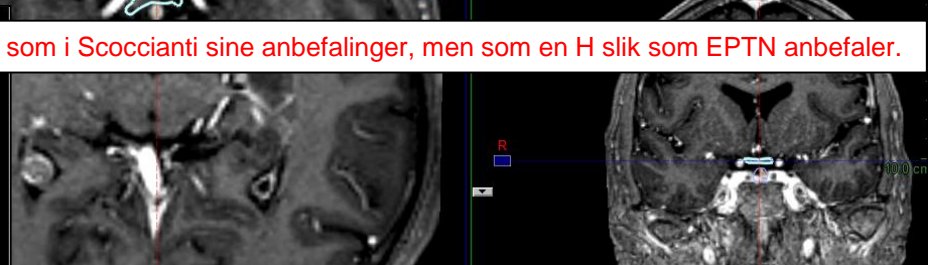
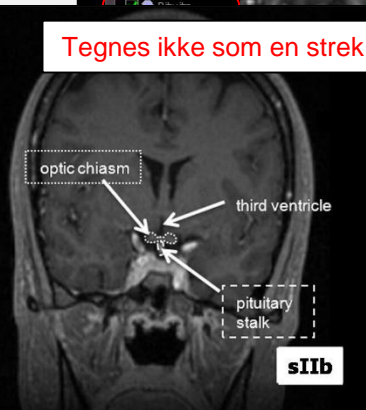
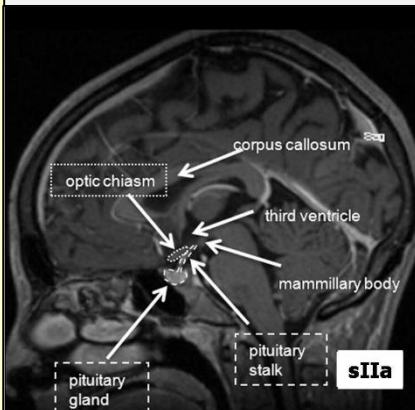
- Går over i n. opticus ventralt og tractus opticus dorsalt
- **Obs:** Formen i aksialsnittene er avhengig av snittføringen

Oftest lettest å identifisere på koronale snitt, både på CT og på MR, best synlig på T1-vektet MR (obs – forutsetter optimal match, må sjekkes på CT)



Scoccianti et al., Supplementary Fig. 2. Region of the optic chiasm on sagittal and coronal T1-weighted MRI scan. (Figure below)

Tegnes ikke som en strek som i Scoccianti sine anbefalinger, men som en H slik som EPTN anbefaler.

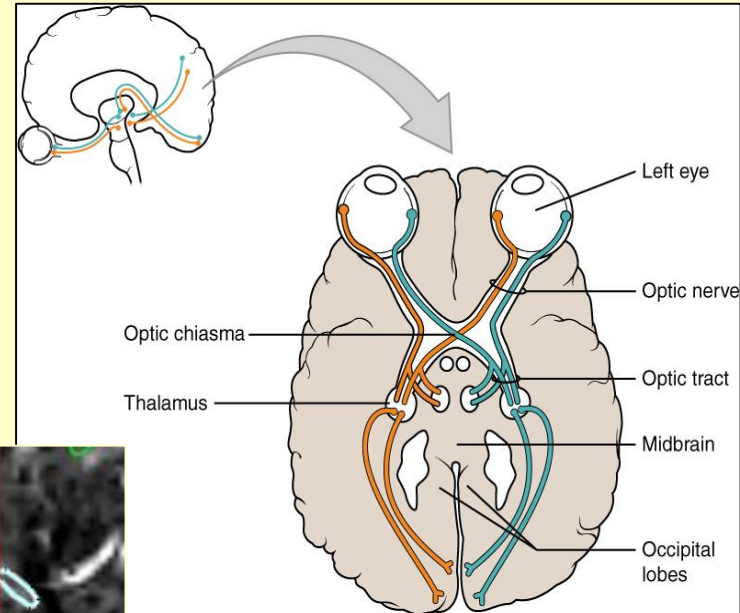




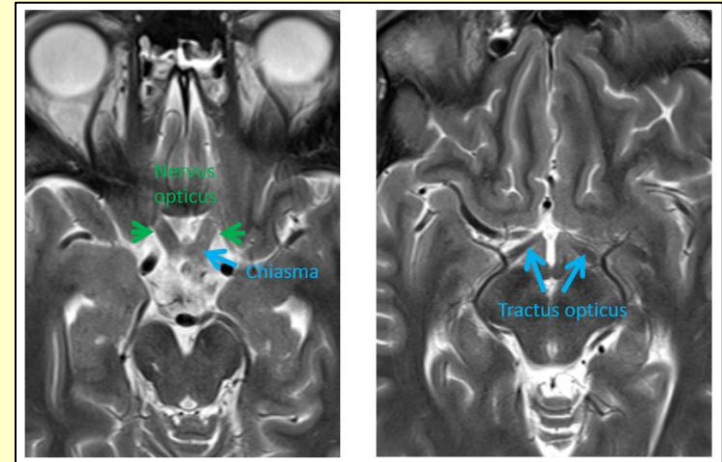
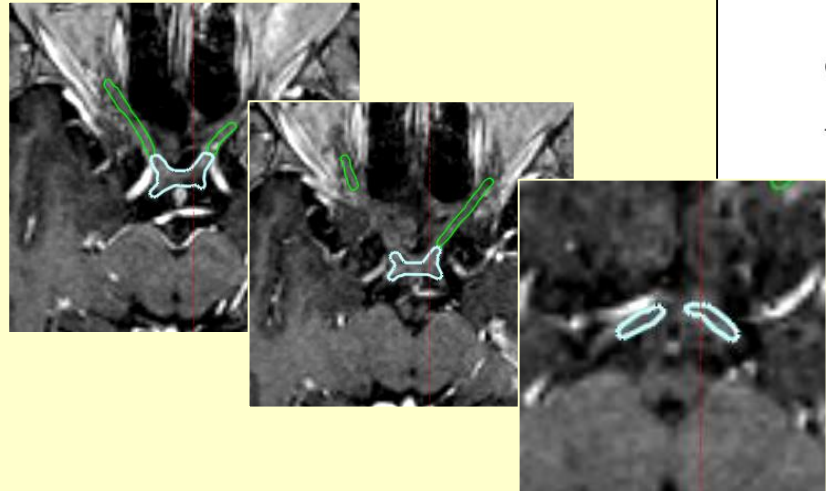
Tractus opticus

Tractus opticus representerer fortsettelsen av *OpticChiasm* bakover mot synscortex

- På linje med EPTN-anbefalingene tegnes ikke tractus opticus som separat struktur, men som en del av *OpticChiasm* (de fremste 5 mm)



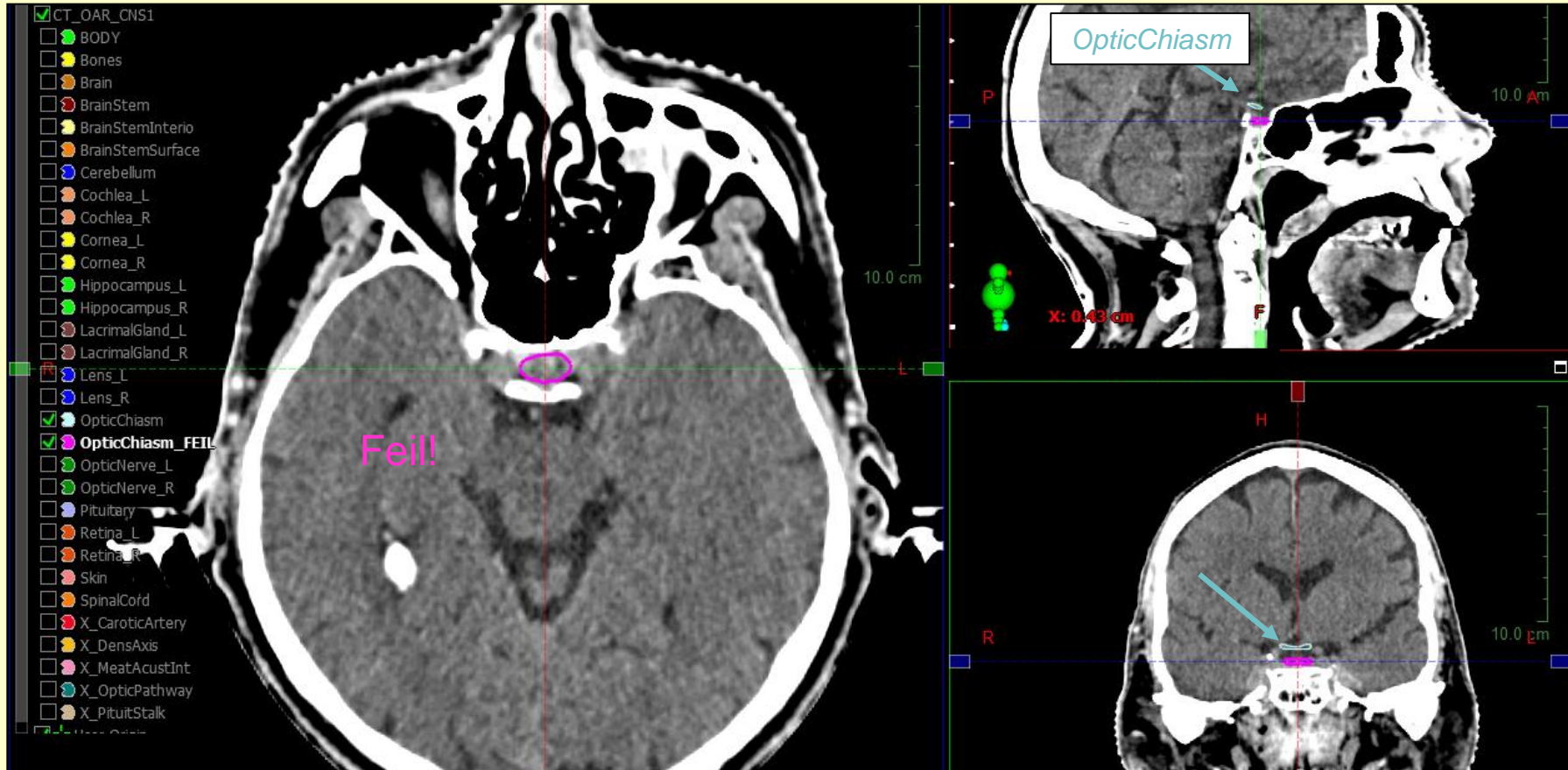
OpenStax [CC BY (<https://creativecommons.org/licenses/by/4.0/>)] No changes were made.



- Brain
- Brainstem
- BrainstemCore
- BrainstemSurface
- Cochlea_L
- Cochlea_R
- Cornea_L
- Cornea_R
- Eye_L
- Eye_R
- Hippocampus_L
- Hippocampus_R
- LacrimalGland_L
- LacrimalGland_R
- Lens_L
- Lens_R
- OpticChiasm
- OpticNerve_L
- OpticNerve_R
- Pituitary
- Retina_L
- Retina_R
- Skin
- SpinalCord

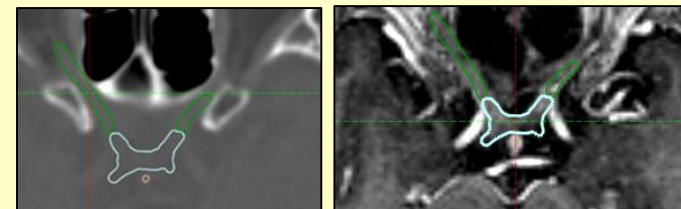


Klassiske feil ved inntegning av OpticChiasm



Chiasma tegnes fort for langt kaudalt – som del av hypofysen eller clivus

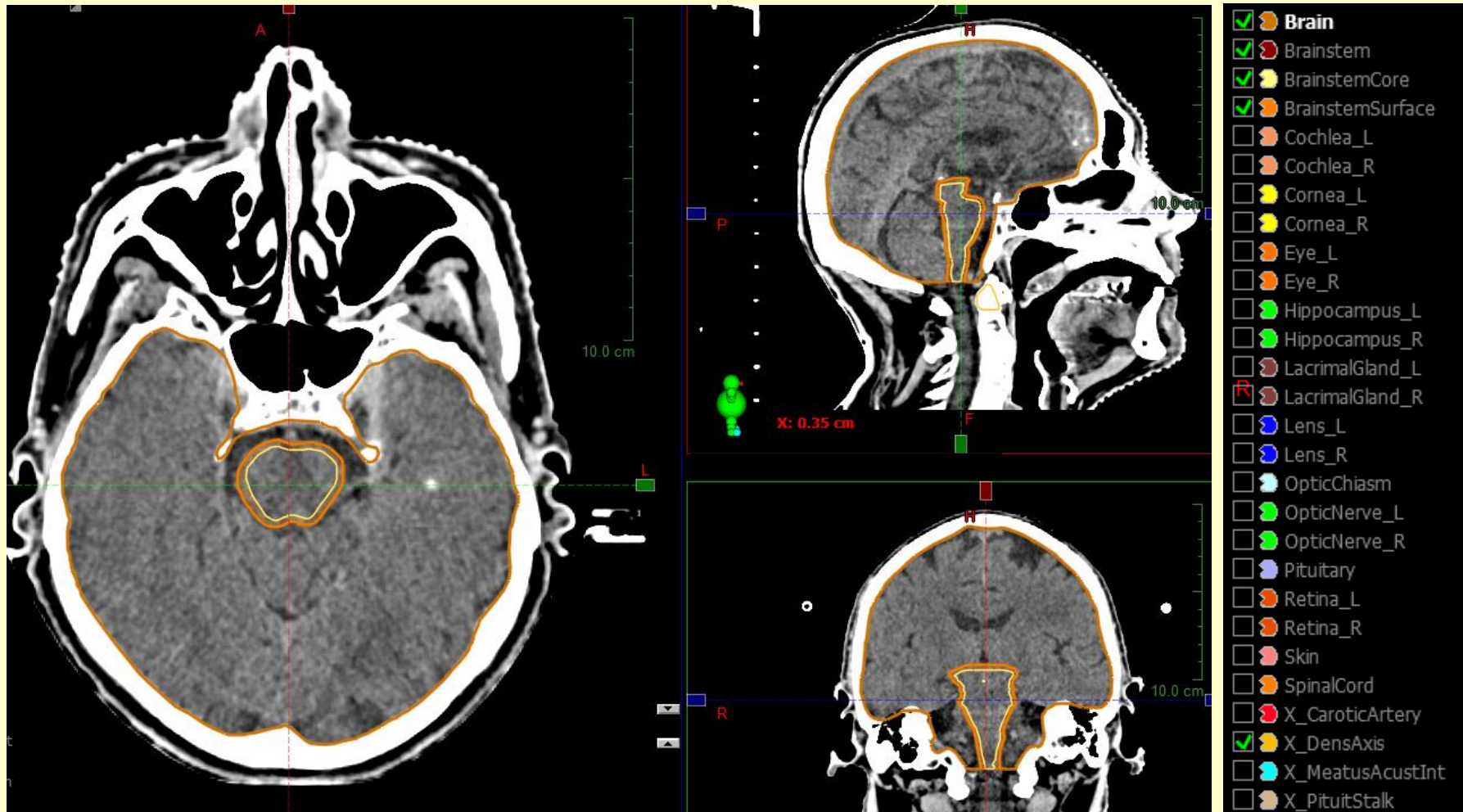
- Sjekk alltid beliggenhet på koronale snitt
- Chiasma og synsnervene går ikke over i hverandre
- Sjekk alltid at *OpticNerve* og *OpticChiasm* går over i hverandre





Brain

- **Brain** autogenereres. I motsetning til EPTNs retningslinjer har vi – for enkelhets skyld – valgt å **ikke** ekskludere *Brainstem* fra *Brain*. Obs: Autogenererte volum må alltid kontrolleres.
- Nedre begrensning er i utgangspunktet toppen av dens axis (lik nedre begrensning av *Brainstem*), men dersom deler av cerebellum strekker seg lavere enn dette må disse inkluderes.





Brainstem

- Hjernestamme (*Brainstem*) består av mesencephalon, pons og medulla oblongata, og går kaudalt over i *SpinalCord* (medulla spinalis)
- Det er anbefalt å bruke sagittal visning for avgrensning
 - Øvre begrensning er bunnen av 3. ventrikkel (letttest å se på sagittale snitt)
 - Nedre begrensning er toppen av dens axis

Det er lettest å avgrense hjernestamme på MR (forutsetter optimal ko-registrering av CT og aktuell MR)

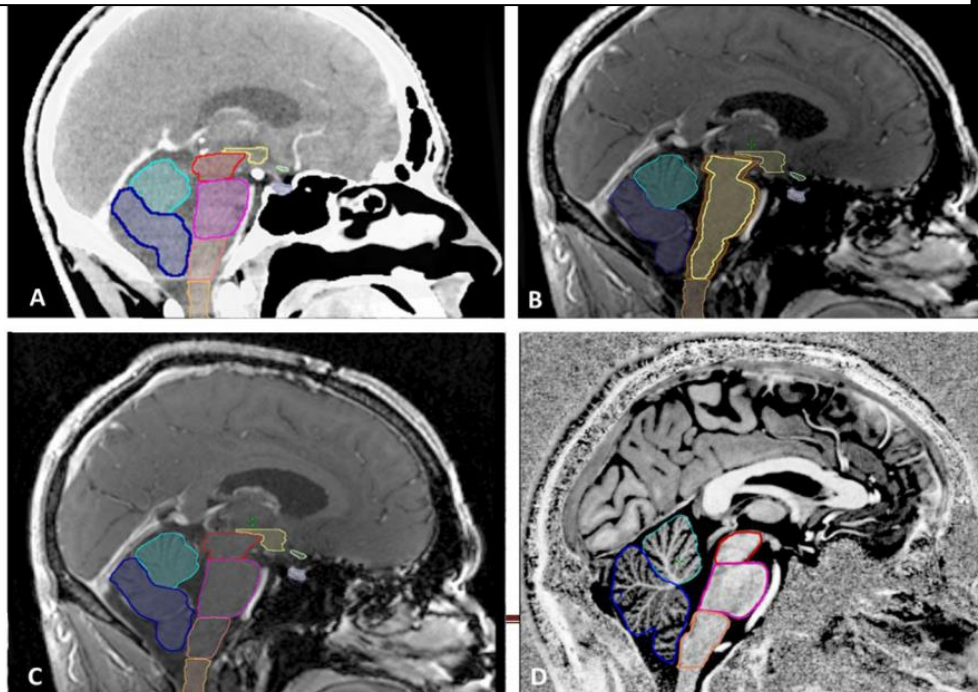


Fig. 1. Sagittal (midline) view of the delineation. (A) Sagittal CT image (WL 140/40), (B + C) sagittal 3 Tesla MRI (T1 with gadolinium), (D) sagittal 7 Tesla MRI. Light blue = cerebellum anterior, dark blue = cerebellum posterior, red = midbrain, magenta = pons, pink = medulla oblongata, orange = spinal cord, light yellow = hypothalamus, green = chiasm, purple = pituitary, orange = brainstem surface, yellow = brainstem interior.

Fig. 1. is reprinted from Eekers D.B.P., In 't Ven L., Roelofs E., Postma A., Alapetite C., Burnet N.G., . . . Troost E.G.C. on behalf of the taskforce "European Particle Therapy Network" of ESTRO (2018). The EPTN consensus-based atlas for CT-and MR-based contouring in neuro-oncology. *Radiotherapy and Oncology*, 128(1), 37-43.

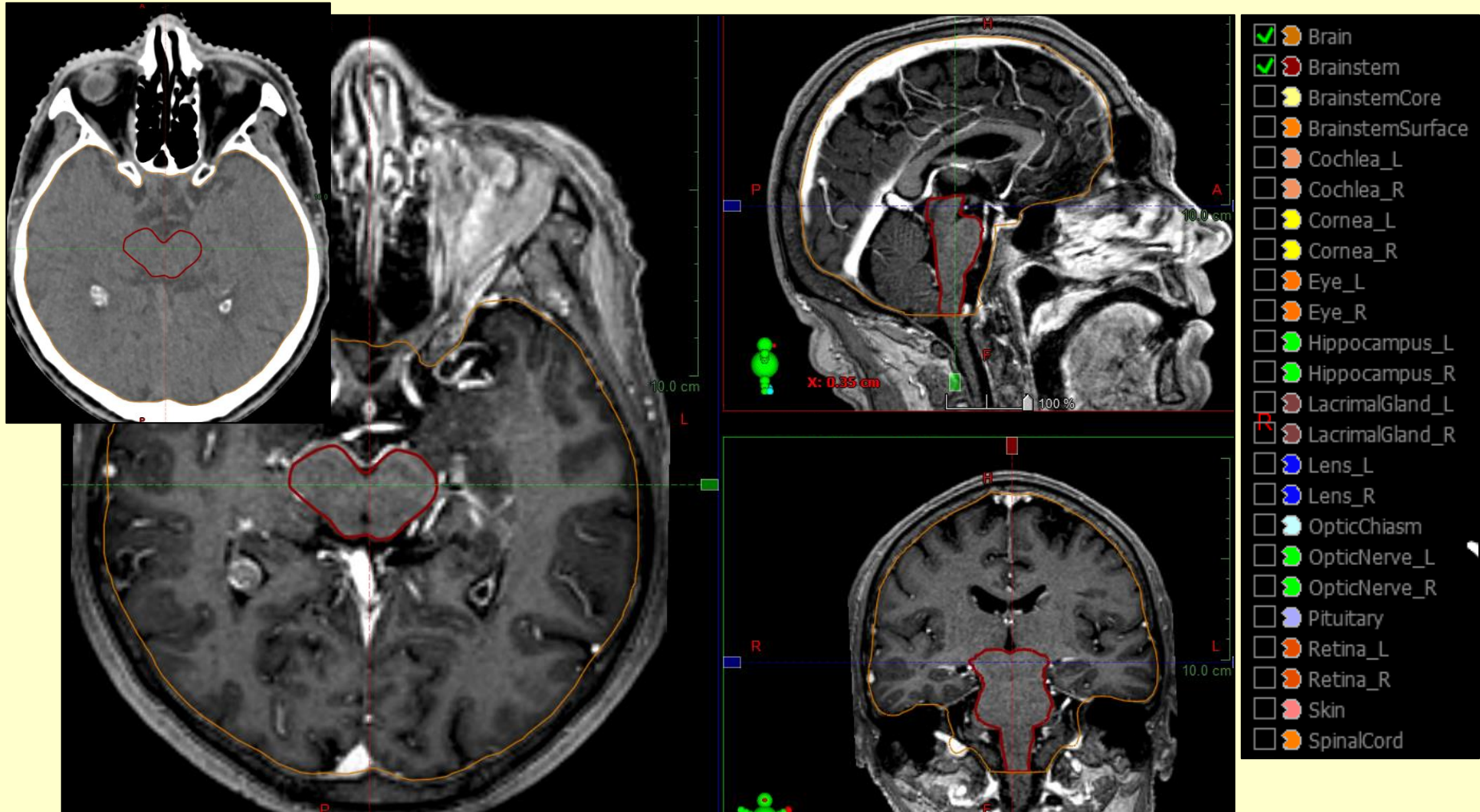
<https://doi.org/10.1016/j.radonc.2017.12.013>

Under a Creative Commons [license](https://creativecommons.org/licenses/by-nc-nd/4.0/) (CC BY-NC-ND 4.0)



Brainstem

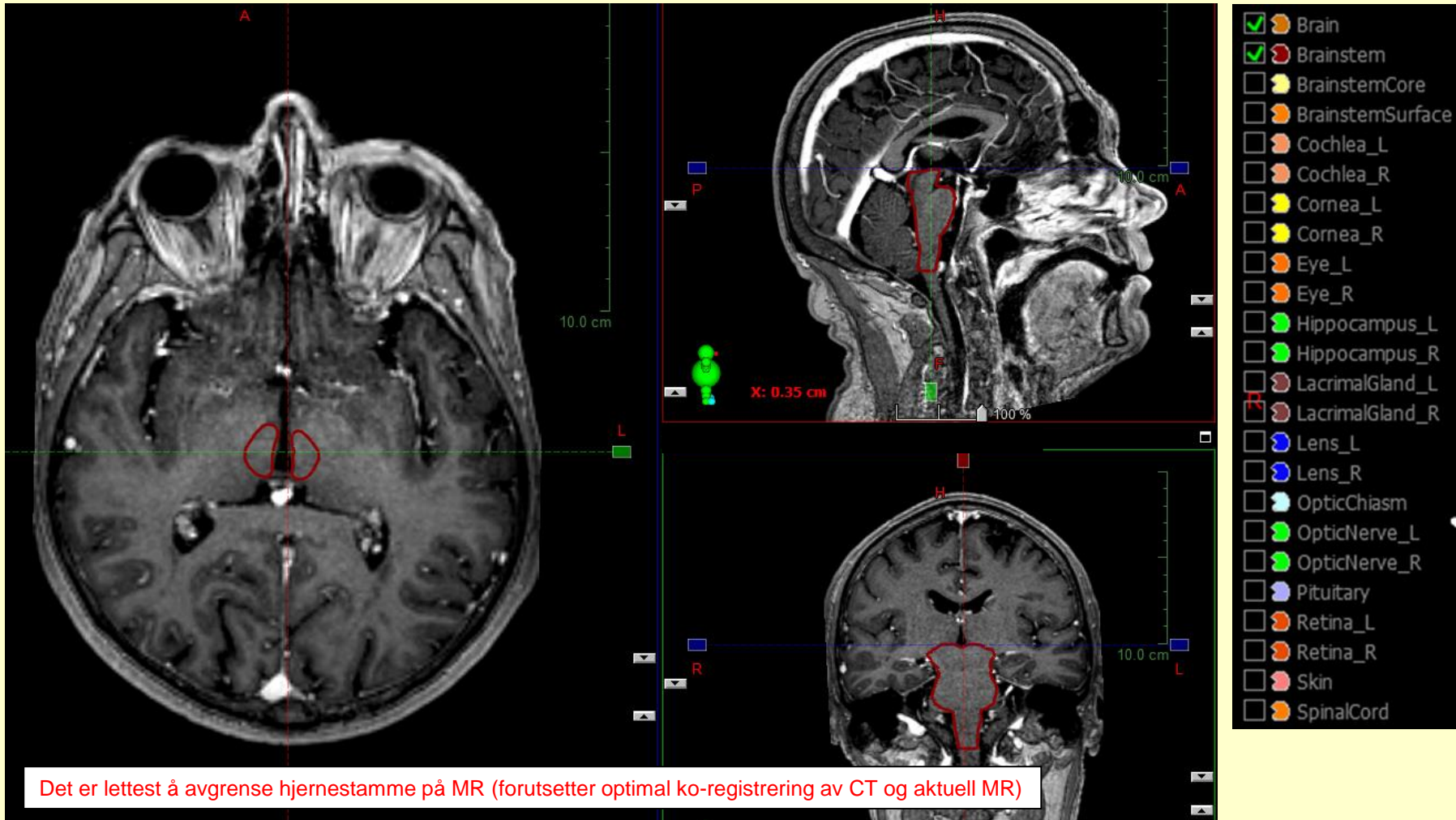
- Av praktiske grunner inkluderes aqueductus cerebri øverst, helt til den går over i 4. ventrikkel
- Tegn primært i de snittene hvor det er mulig å avgrense hjernestamme fra resten, og interpoler





Brainstem – øverste del

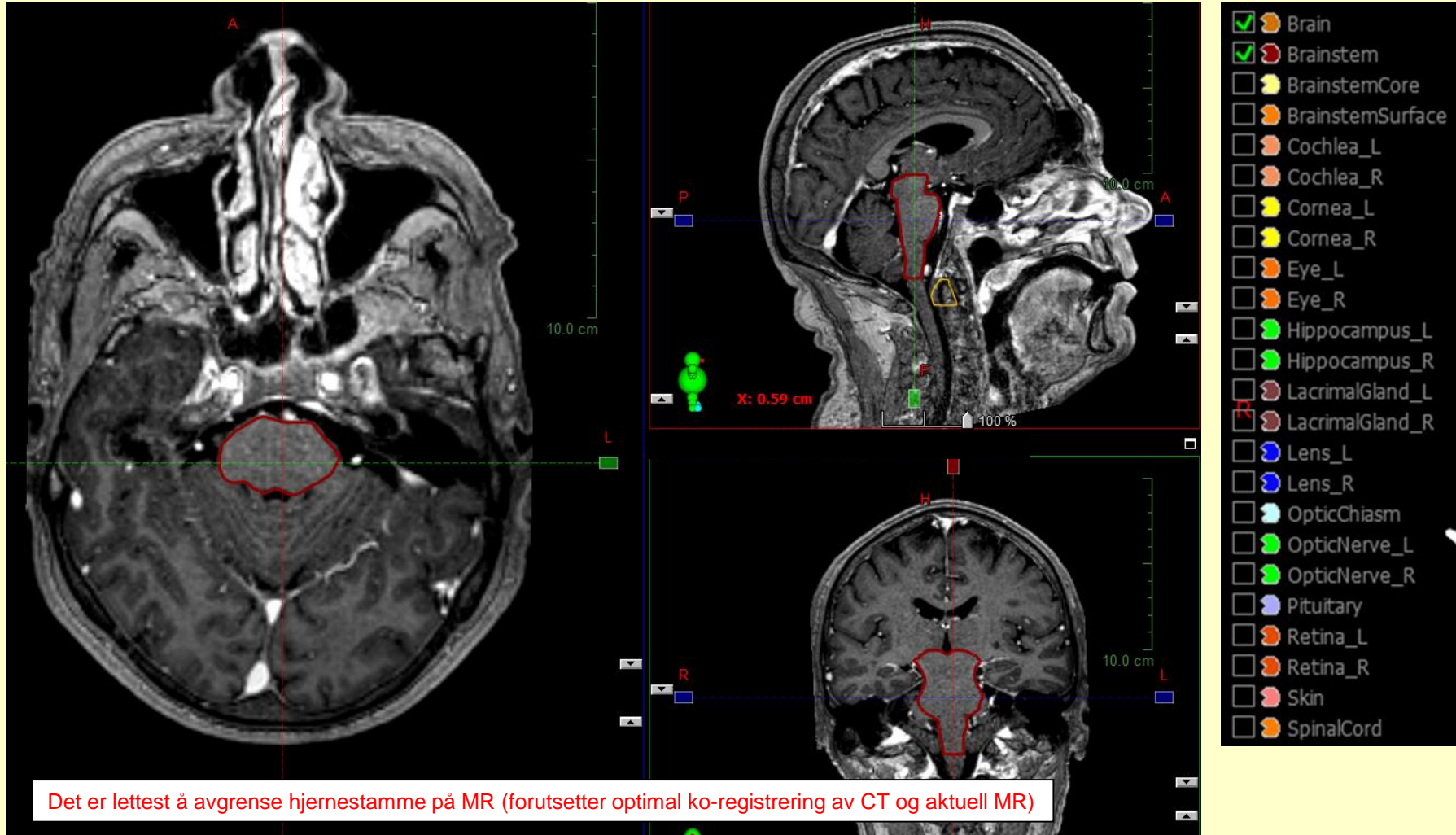
- Lateral begrensning i øverste del (mesencephalon) er vanskelig, må tegnes etter beste evne / skjønn





Brainstem - midtpartiet

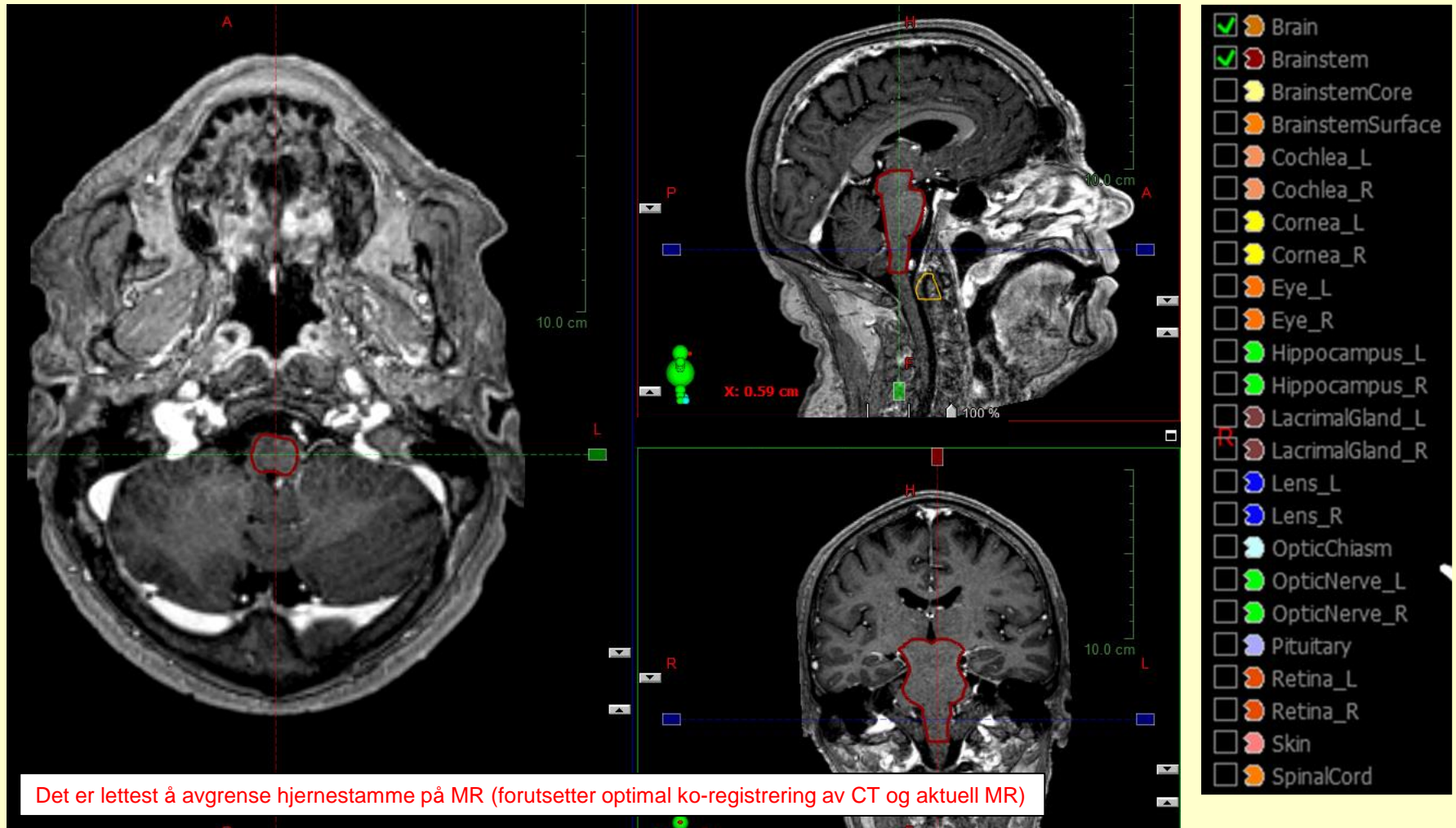
- Lateral begrensning i midtpartiet (pons), mot lillehjerne-pedunklene, er vanskelig, må tegnes etter beste evne / skjønn





Brainstem – nederste del

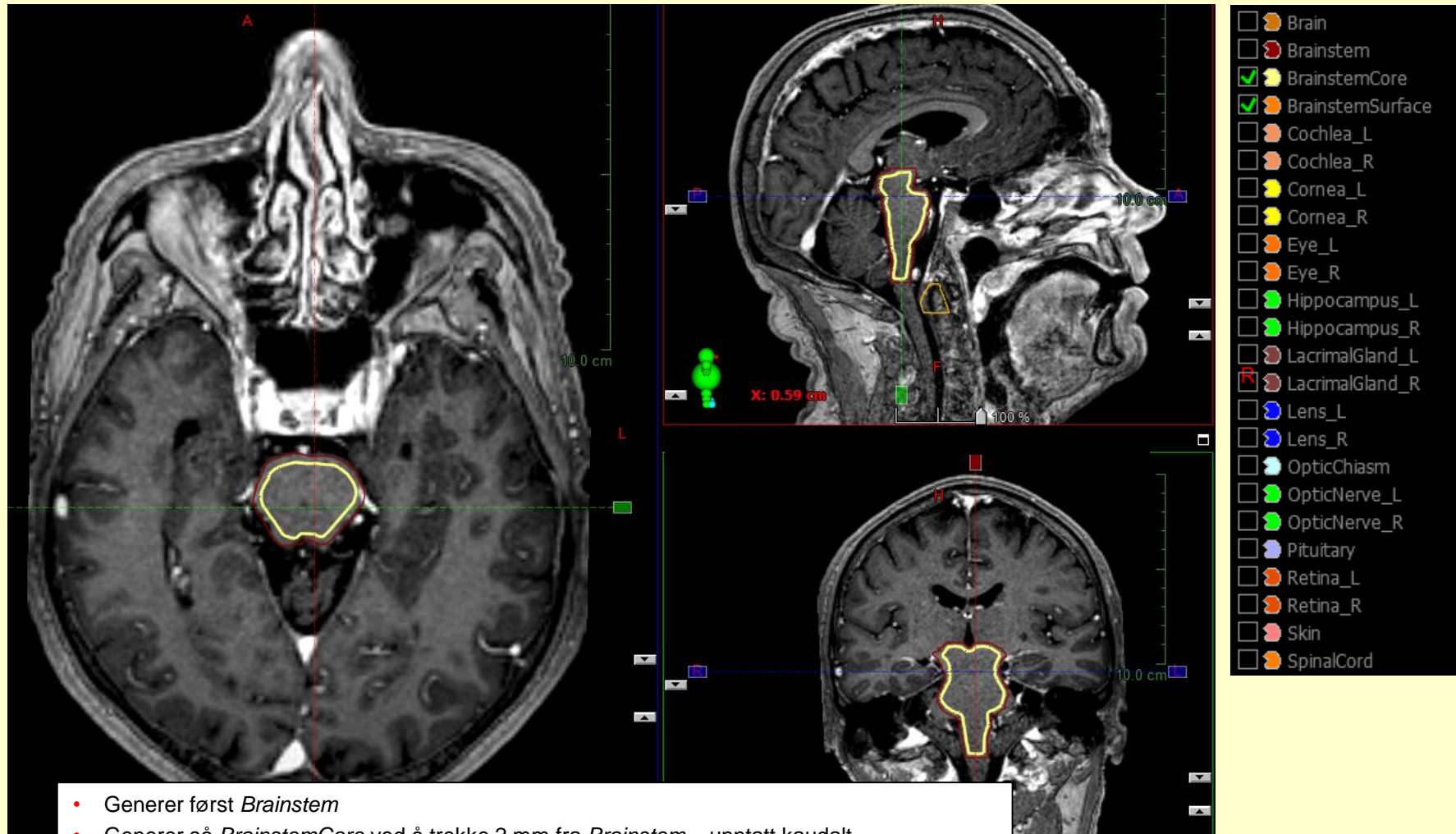
- Lateral begrensning nedre del (medulla oblongata) er ofte vanskelig å se på CT, lettere på MR, men må kontrolleres mot CT.





BrainstemCore og BrainstemSurface

- Hjernestamme kan ytterligere deles opp i rand (*BrainstemSurface*) og kjerne (*BrainstemCore*)



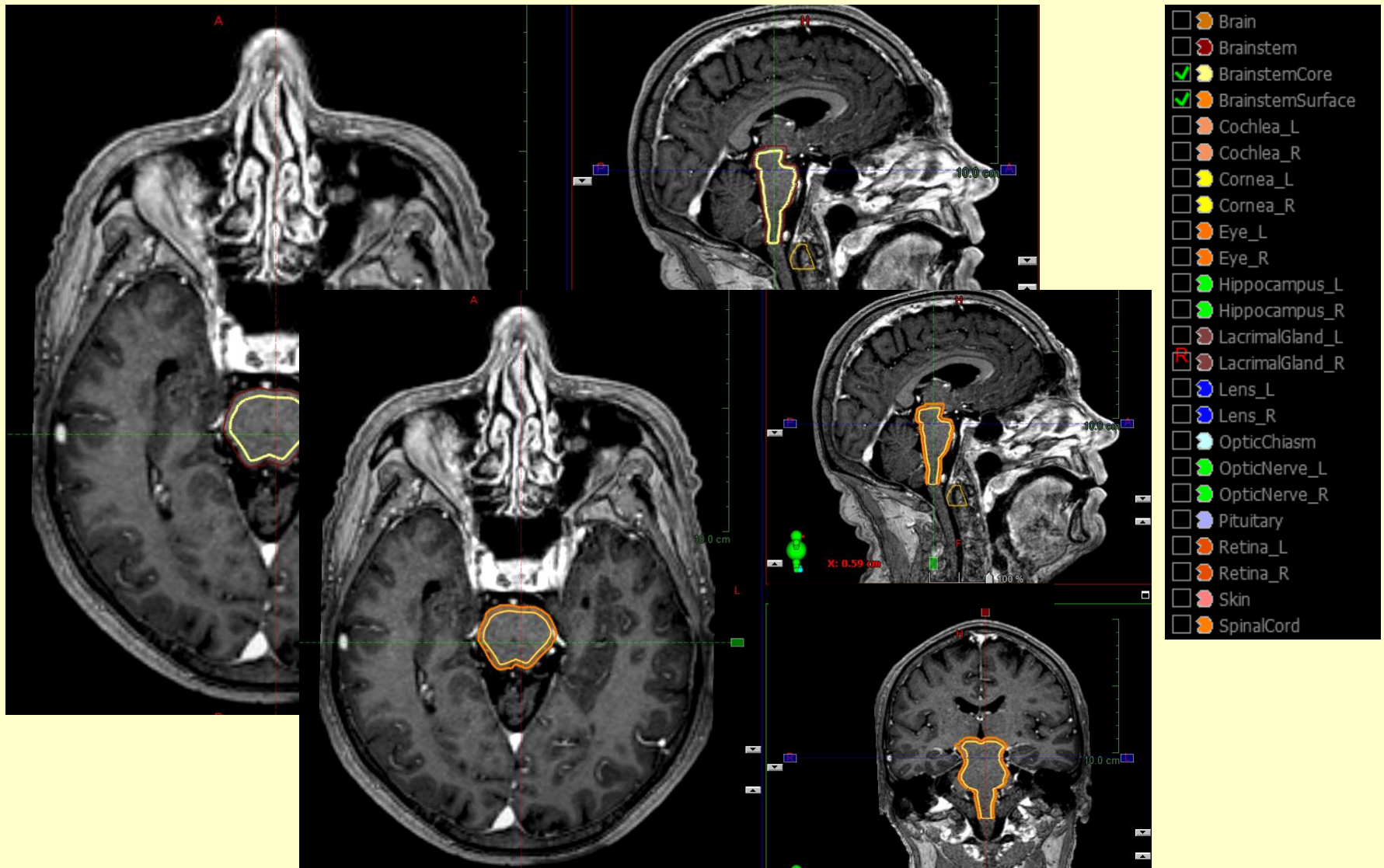
- Brain
- Brainstem
- BrainstemCore
- BrainstemSurface
- Cochlea_L
- Cochlea_R
- Cornea_L
- Cornea_R
- Eye_L
- Eye_R
- Hippocampus_L
- Hippocampus_R
- LacrimalGland_L
- LacrimalGland_R
- Lens_L
- Lens_R
- OpticChiasm
- OpticNerve_L
- OpticNerve_R
- Pituitary
- Retina_L
- Retina_R
- Skin
- SpinalCord

- Generer først *Brainstem*
- Generer så *BrainstemCore* ved å trekke 2 mm fra *Brainstem* – unntatt kaudalt
- Generer så *BrainstemSurface* ved å trekke *BrainstemCore* fra *Brainstem*



Brainstem – Surface and core

- Hjernestamme kan ytterligere deles opp i rand (*BrainstemSurface*) og kjerne (*BrainstemCore*)
- *BrainstemSurface* genereres ved å trekke *BrainstemCore* fra *Brainstem*

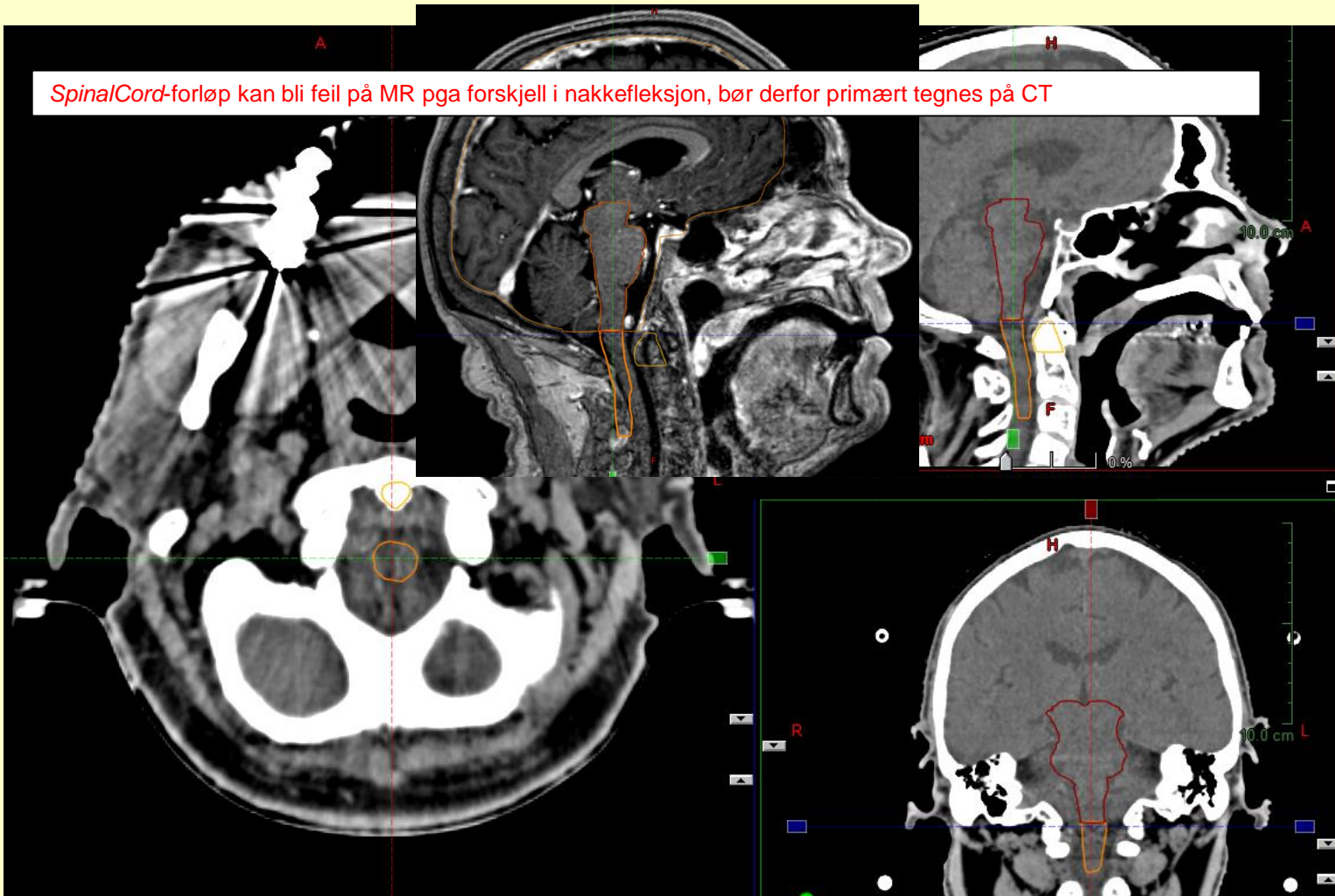




SpinalCord

- Tegnes som oval struktur, men kun i de snittene du ser medulla, resten interpoleres
- Øvre grense ved toppen av dens axis (øverste snitt skal være lik nederste snitt av *Brainstem*)
- Hvor langt kaudalt man skal tegne er avhengig av hvor langt høydosevolum strekker seg

SpinalCord-forløp kan bli feil på MR pga forskjell i nakkefleksjon, bør derfor primært tegnes på CT

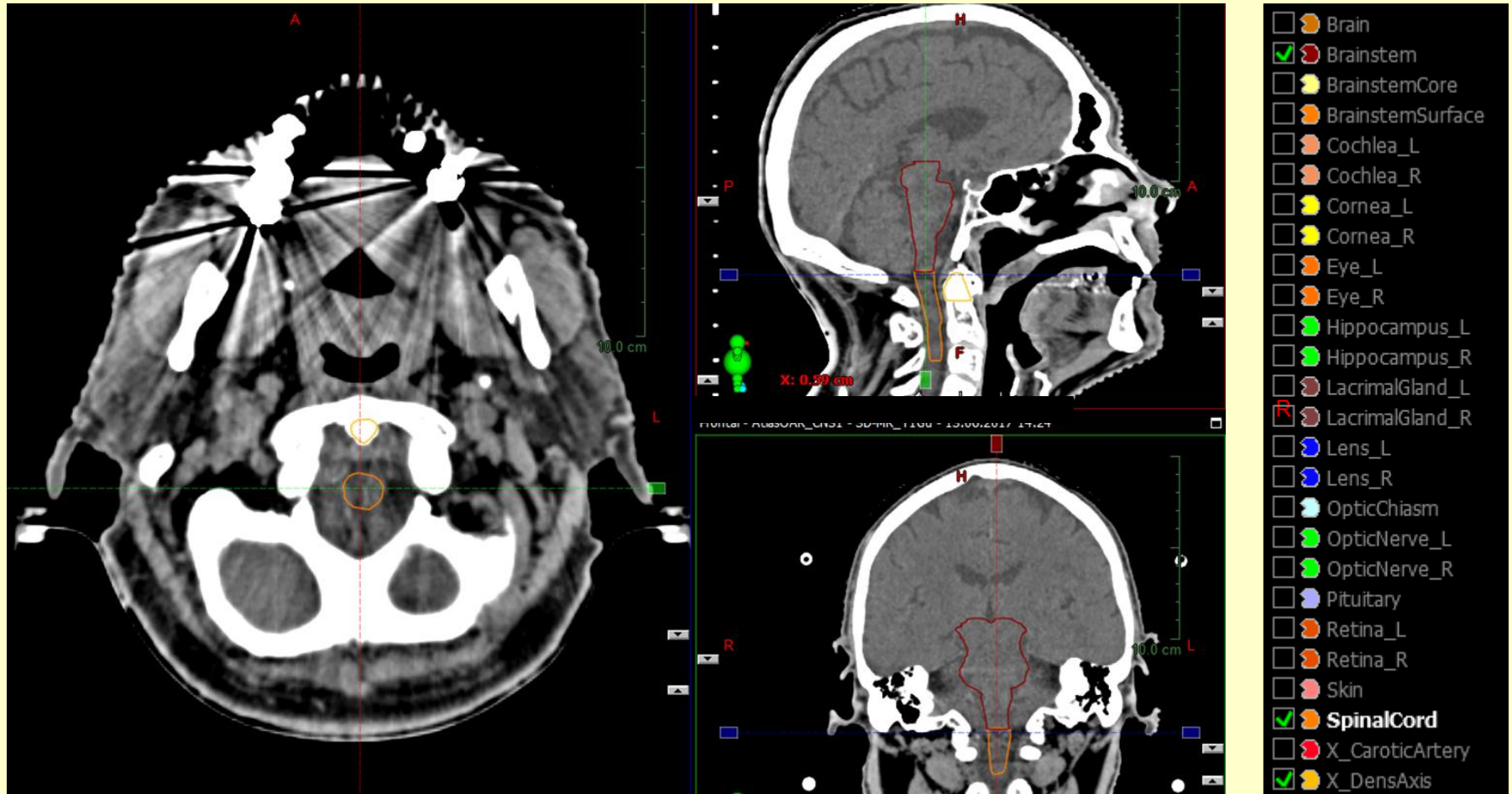




Overgang Brainstem - SpinalCord

Unngå mellomrom mellom hjernestamme og medulla spinalis

- Sikres i praksis ved at det mest kaudale snittet på *Brainstem* er lik det mest kraniale snittet på *SpinalCord*

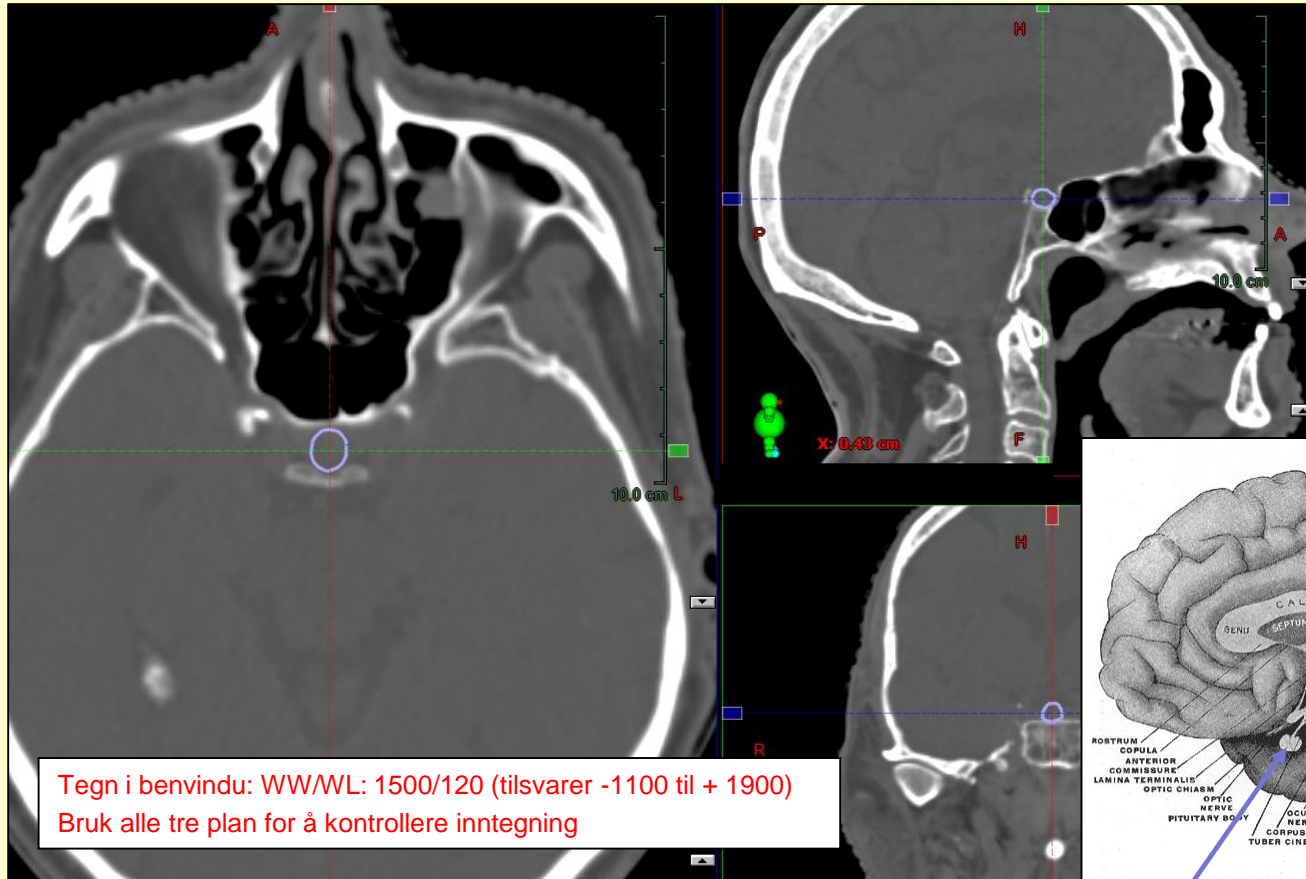
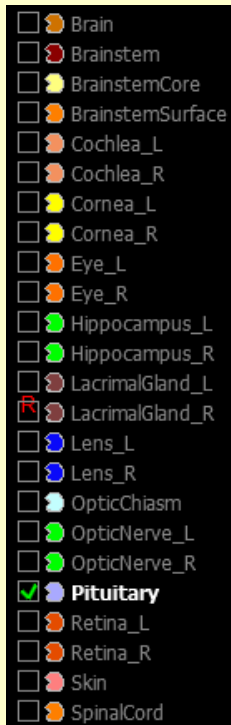




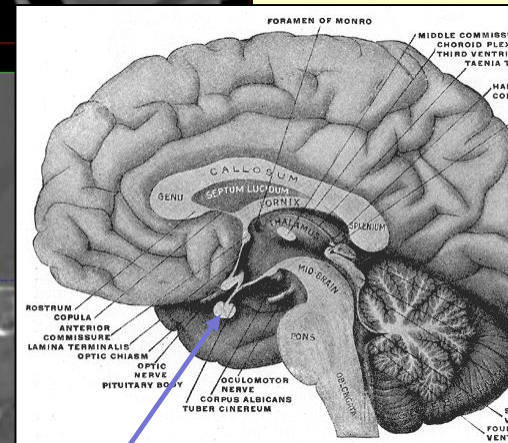
Pituitary

Hypofysen (*Pituitary*): Ligger i hypofysegruppen (sella turcica) kaudalt for chiasma

- Oval struktur, kraniokaudalt opptil 12 mm, aksialt 5-8 mm, henger sammen med hypothalamus via hypofysestilken, som ofte identifiseres bak chiasma
- Selve hypofysen er ofte vanskelig å avgrense, i så fall kan hypofysegruppen (fossa pituitary) tegnes som surrogatstruktur (tegnes i benvindu)



Tegn i benvindu: WW/WL: 1500/120 (tilsvarener -1100 til + 1900)
Bruk alle tre plan for å kontrollere inntegning

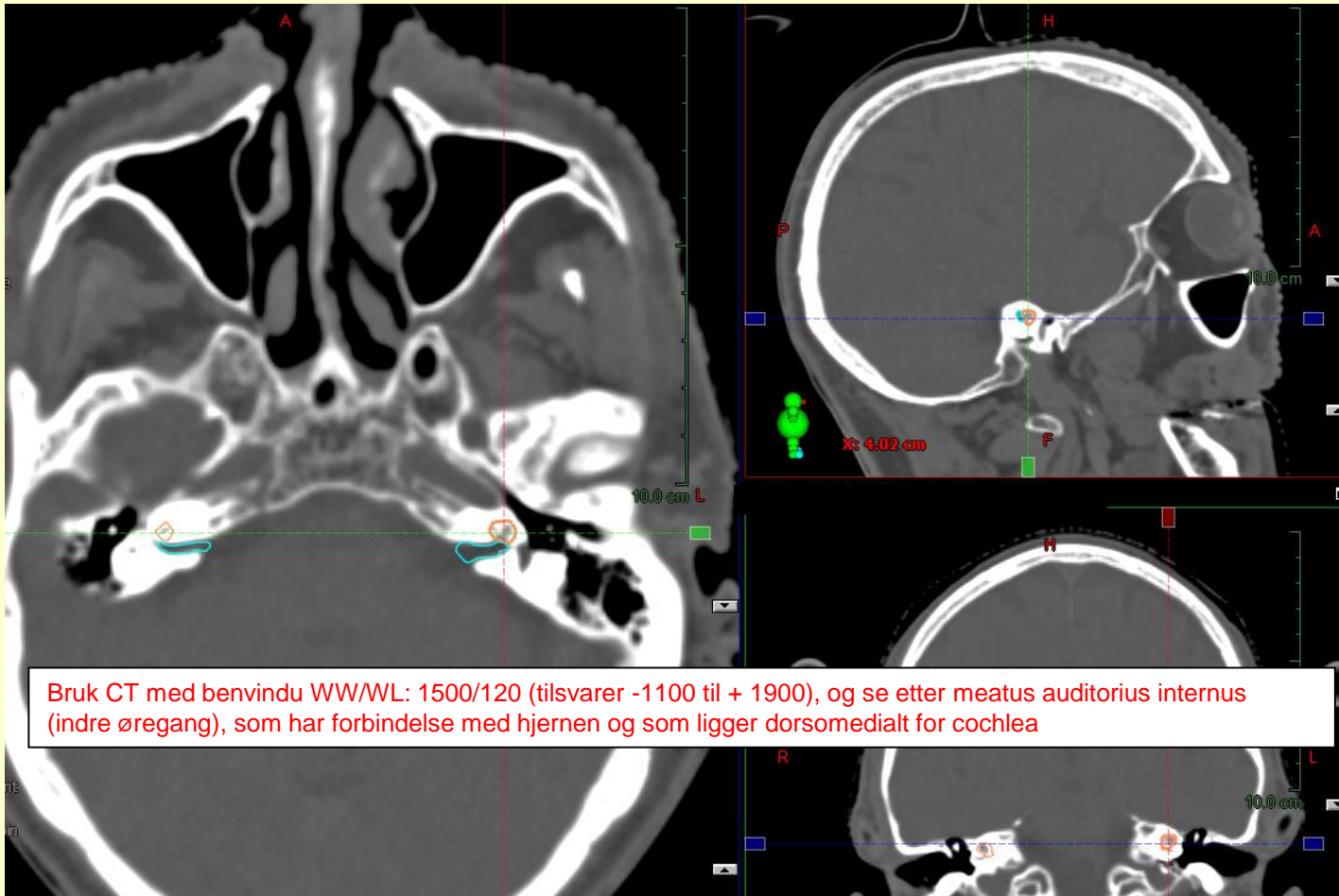




Cochlea

Cochlea (sneglehus): Del av indre øret som er ansvarlig for hørselen

- Bilateral struktur på 5-10 mm lokalisert i sphenoid ben
- Tegn benet begrensning (selve strukturen er best synlig på T2-vektet MR)



Bruk CT med bevindu WW/WL: 1500/120 (tilsvarer -1100 til + 1900), og se etter meatus auditorius internus (indre øregang), som har forbindelse med hjernen og som ligger dorsomedialt for cochlea

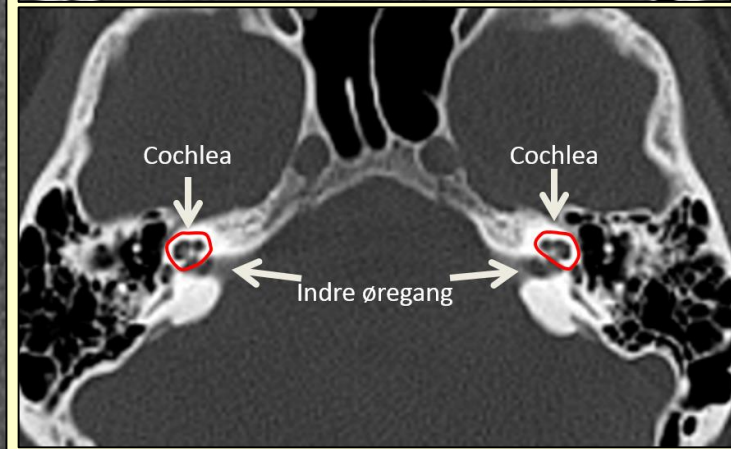
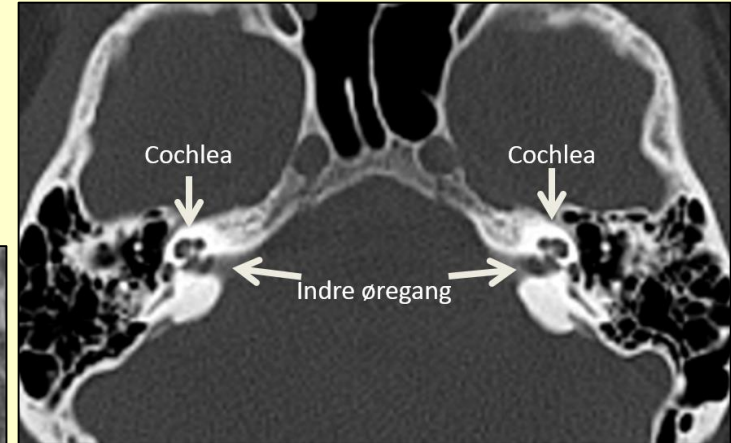
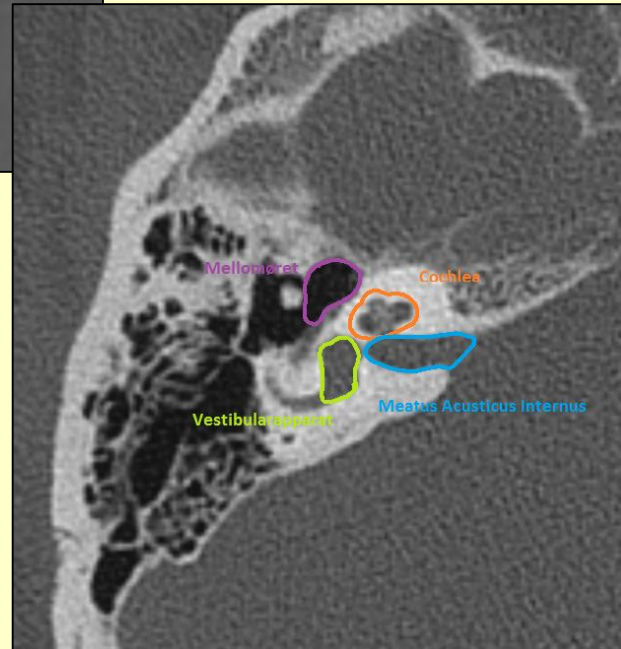
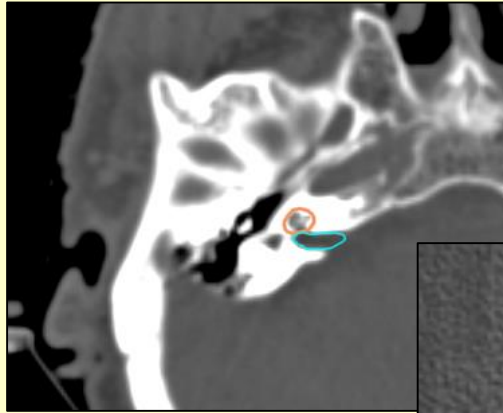
Se også: Pacholke, H.D., Amdur, R.J., Schmalfluss, I.M., Louis, D. & Mendenhall W.M. (2005). Contouring the middle and inner ear on radiotherapy planning scans. *American Journal of Clinical Oncology*, 28(2):143-147.
<https://doi.org/10.1097/O1.coc.0000143847.57027.16>



Cochlea

Tegn benet begrensning (selve strukturen er best synlig på T2-vektet MR)

- Se etter meatus auditorius internus (indre øregang), som har forbindelse med hjernen / ligger dorsomedialt for cochlea

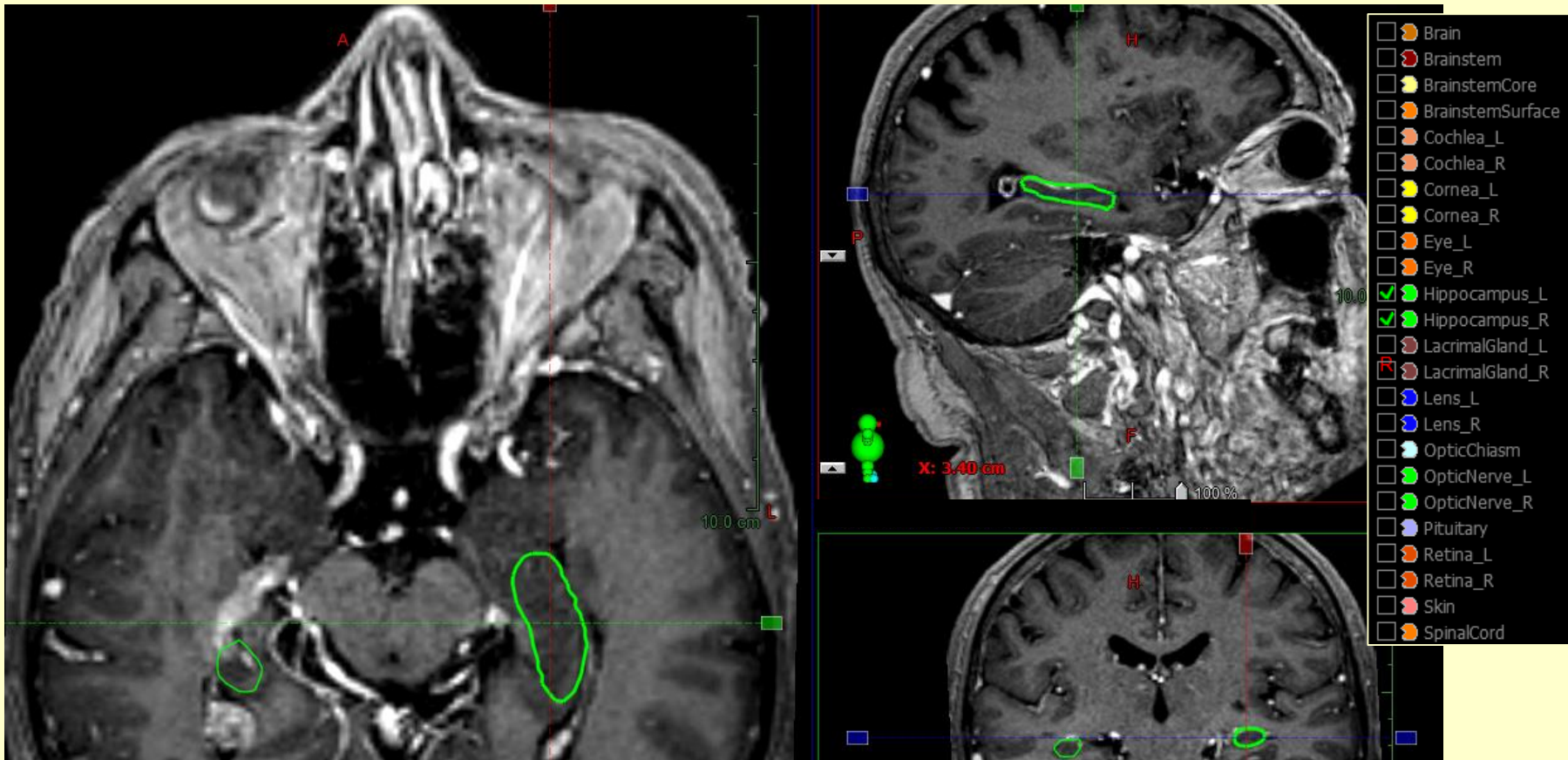


Se også: Pacholke, H.D., Amdur, R.J., Schmalfluss, I.M., Louis, D. & Mendenhall W.M. (2005). Contouring the middle and inner ear on radiotherapy planning scans. *American Journal of Clinical Oncology*, 28(2):143-147.
<https://doi.org/10.1097/01.coc.0000143847.57027.16>



Hippocampus

Hippocampus: Representerer grå substans medialt for laterale ventrikkler sitt temporalhorn, og grenser medialt an mot cisterna quadrigemina. Den har varierende størrelse og lokalisering.



Best synlig på T1-vektet MR (forutsetter optimal match)

For mer konkret inntegningshjelp henvises til publikasjoner av *Chera et al.** og *Gondi et al.***. Se også *Gondi et al.s Contouring atlas****

* Chera, B.S., Amdur, R.J., Patel, P. & Mendelhall W.M. (2009). A radiation oncologist's guide to contouring the hippocampus. *American journal of clinical oncology*, 2009, 32(1), 20-22.

<https://doi.org/10.1097/COC.0b013e318178e4e8>

**Gondi V., Tolakanahalli, R., Mehta, M.P., Tewatia, D., Rowley, H. Kuo, J.S., . . . Tomé, W.A. (2010). Hippocampal-sparing whole-brain radiotherapy: A "how-to" technique using helical tomotherapy and linear accelerator-based intensity-modulated radiotherapy. *International Journal of Radiation Oncology* Biology* Physics* 78(4), 1244-1252

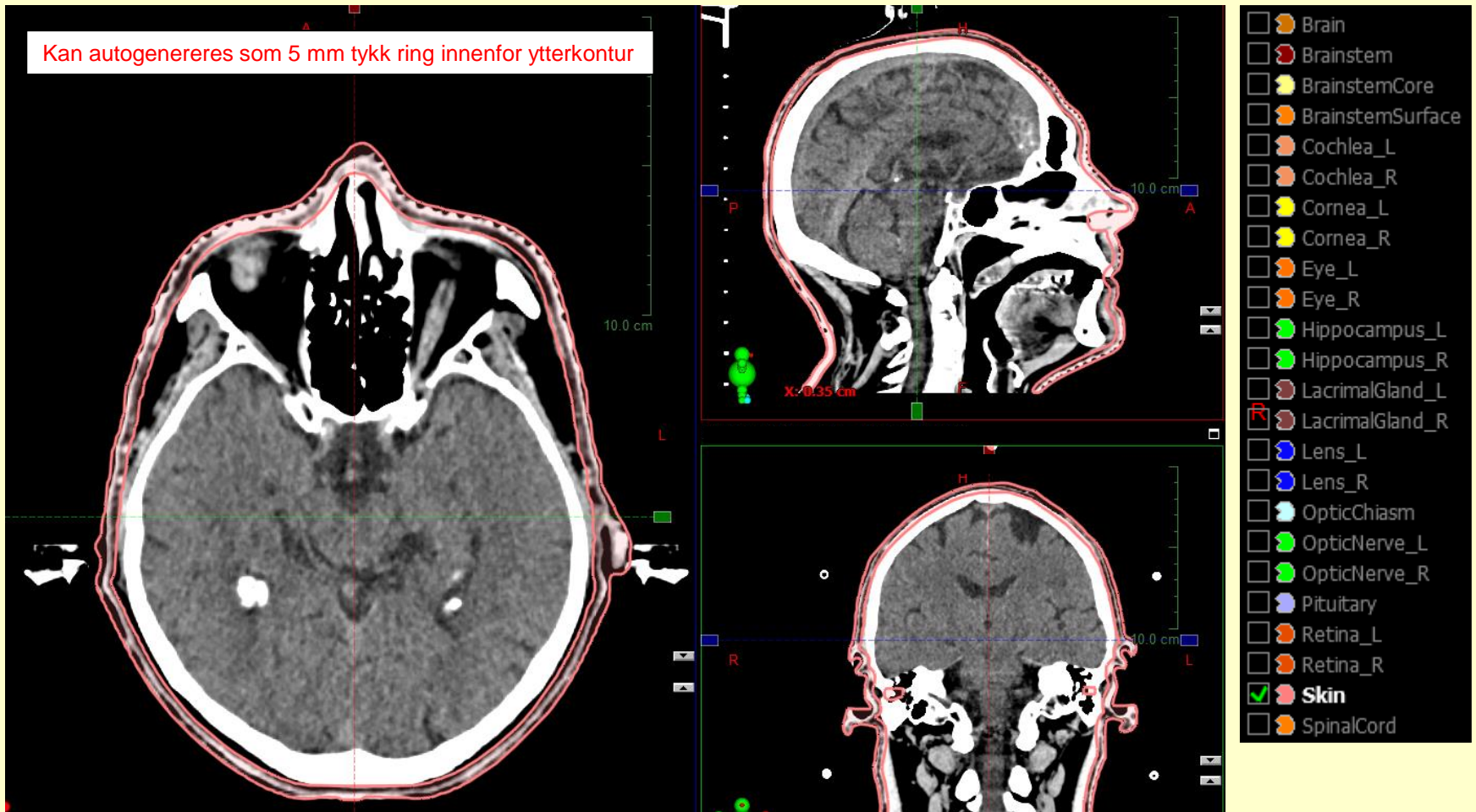
<https://doi.org/10.1016/j.ijrobp.2010.01.039>

***Gondi, V., Tomé, W.A., Rowley, H.A. & Mehta, M.P. Hippocampal Contouring: A Contouring Atlas for RTOG 0933. <https://www.rtog.org/CoreLab/ContouringAtlases/HippocampalSparing.aspx>



Skin

Skin som eget volum brukes primært ved hjernestereotaksi og ev. ved strålebehandling til 54-60Gy, hvor en ønsker å spare hårfolliklene





3D-visning av risikoorganer i CNS

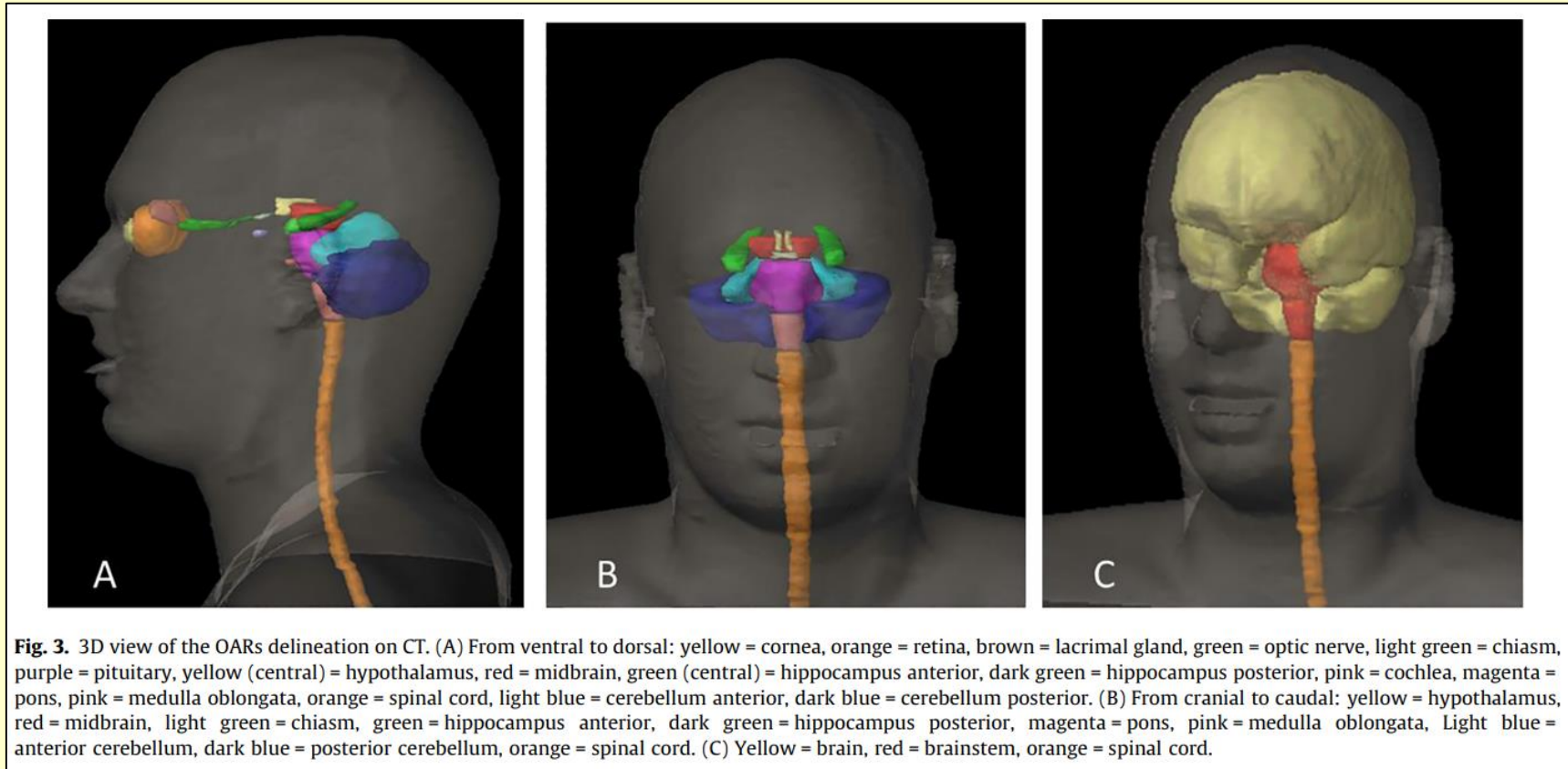


Fig. 3. is reprinted from Eekers D.B.P., In 't Ven L., Roelofs E., Postma A., Alapetite C., Burnet N.G., . . . Troost E.G.C. on behalf of the taskforce "European Particle Therapy Network" of ESTRO (2018). The EPTN consensus-based atlas for CT-and MR-based contouring in neuro-oncology. *Radiotherapy and Oncology*, 128(1), 37-43. <https://doi.org/10.1016/j.radonc.2017.12.013>
Under a Creative Commons [license](https://creativecommons.org/licenses/by-nc-nd/4.0/) (CC BY-NC-ND 4.0)



Toleransegrenser i CNS

- For toleransegrenser i CNS henvises til:

Lambrecht, M., Eekers, D.B.P., Alapetite, C., Burnet, N.G., Calugaru, V., Coremans, I.E.M. . . .
Troost, E.G.C. (2018). Radiation dose constraints for organs at risk in neuro-oncology; the European Particle Therapy Network consensus. *Radiotherapy and Oncology*, 128(1), 26-36. Hentet fra <https://doi.org/10.1016/j.radonc.2018.05.001>



Ressurser for inntegning – CNS: Generell

- Generelt

- Eekers D.B.P., In 't Ven L., Roelofs E., Postma A., Alapetite C., Burnet N.G., . . . Troost E.G.C. on behalf of the taskforce “European Particle Therapy Network” of ESTRO (2018). The EPTN consensus-based atlas for CT- and MR-based contouring in neuro-oncology. *Radiotherapy and Oncology*, 128(1), 37-43. <https://doi.org/10.1016/j.radonc.2017.12.013>
- Eekers D., In 't Ven L., Roelofs E., Postma A., Troost E.G. (2017). EPTN International Neurological Contouring Atlas. CancerData. [doi:10.17195/candat.2017.08.1](https://doi.org/10.17195/candat.2017.08.1). CC BY-NC 3.0.
- Brouwer C.L., Steenbakkens R.J., Bourhis J., Budach W., Grau C., Grégoire V., . . . Langendijk J.A. (2015). CT-based delineation of organs at risk in the head and neck region: DAHANCA, EORTC, GORTEC, HKNPCSG, NCIC CTG, NCRI, NRG Oncology and TROG consensus guidelines. *Radiotherapy and Oncology*, 117(1), 83-90. <https://doi.org/10.1016/j.radonc.2015.07.041>
- Scoccianti S., Detti B., Gadda D., Greto D., Furfaro I., Meacci F., . . . Livi L. (2015). Organs at risk in the brain and their dose-constraints in adults and in children: a radiation oncologist's guide for delineation in everyday practice. *Radiotherapy and Oncology*, 114(2), 230-238. <https://doi.org/10.1016/j.radonc.2015.01.016>
- Sun Y., Yu X.-L., Luo W., Lee A.W.M., Wee J.T.S., Lee N., . . . Ma J. (2014). Recommendation for a contouring method and atlas of organs at risk in nasopharyngeal carcinoma patients receiving intensity-modulated radiotherapy. *Radiotherapy and Oncology*, 110(3), 390-397. <https://doi.org/10.1016/j.radonc.2013.10.035>



Ressurser for inntegning – CNS: Generell

- Generelt
 - Ajithkumar, T., Horan, G., Padovani L., Thorp, N., Timmermann, B., Alapetite, C. . . . Janssens, G.O. on behalf of SIOPE BTG Radiotherapy Group. (2018). SIOPE - Brain tumor group consensus guideline on craniospinal target volume delineation for high-precision radiotherapy. *Radiotherapy and Oncology* 128(2) 192–197.
<https://doi.org/10.1016/j.radonc.2018.04.016>
- Inneholder «Atlas for Target Volume Delineation for Craniospinal Radiotherapy» i Appendix A. Supplementary data, [Supplementary data 1](#)



Ressurser for inntegning - CNS

- Hippocampus

- Gondi V., Tolakanahalli, R., Mehta, M.P., Tewatia, D., Rowley, H. Kuo, J.S., . . . Tomé, W.A. (2010). Hippocampal-sparing whole-brain radiotherapy: A "how-to" technique using helical tomotherapy and linear accelerator-based intensity-modulated radiotherapy. *International Journal of Radiation Oncology*Biophysics*, 78(4), 1244-1252
<https://doi.org/10.1016/j.ijrobp.2010.01.039>
- Gondi, V., Tomé, W.A., Rowley, H.A. & Mehta, M.P. Hippocampal Contouring: A Contouring Atlas for RTOG 0933. <https://www.rtog.org/CoreLab/ContouringAtlases/HippocampalSparing.aspx>
- Chera, B.S., Amdur, R.J., Patel, P. & Mendelhall W.M. (2009). A radiation oncologist's guide to contouring the hippocampus. *American journal of clinical oncology*, 2009, 32(1), 20-22.
<https://doi.org/10.1097/COC.0b013e318178e4e8>

- Cochlea

- Pacholke, H.D., Amdur, R.J., Schmalfluss, I.M., Louis, D. & Mendenhall W.M. (2005). Contouring the middle and inner ear on radiotherapy planning scans. *American Journal of Clinical Oncology*, 28(2):143-147.
<https://doi.org/10.1097/01.coc.0000143847.57027.16>

- Hud

- Kao, J., Darakchiev, B., Conboy, L., Ogurek, S., Sharma, N., Ren, X. & Pettit, J. (2014). Tumor Directed, Scalp Sparing Intensity Modulated Whole Brain Radiotherapy for Brain Metastases. *Technology in Cancer Research & Treatment*, 14(5):547-555.
<https://doi.org/10.7785/tcrt.2012.500426>



Ressurser for inntegning - CNS

- Cranial Nerves

- Mourad, W.F., Young, B.M., Young, R., Blakaj, D.M., Ohri, N., Shourbaji, R.A. . . . Harrison, L.B. (2013). Clinical validation and applications for CT-based atlas for contouring the lower cranial nerves for head and neck cancer radiation therapy. *Oral Oncology* 49(9), 956-963.
<https://doi.org/10.1016/j.oraloncology.2013.03.449>
- Mourad, W.F., Hu K.S. & Harrison, L.B. Cranial Nerves IX-XII Contouring Atlas for Head and Neck Cancer.
<https://www.rtog.org/CoreLab/ContouringAtlases/HNAtlases.aspx>
- Ko, H.C., Gupta, V. Mourad, W.F., Hu, K.S., Harrison, L.B., Som, P.M. & Bakst, R.L. (2014). A contouring guide for head and neck cancers with perineural invasion. *Practical Radiation Oncology*, 4(6), e247-e258.
<https://doi.org/10.1016/j.prro.2014.02.001>

- Lacrimal Gland

- Freedman, L. & Sidani, C. (2015). A Radiation Oncologist's Guide to Contouring the Lacrimal Gland. *Practical Radiation Oncology*, 5(6), e697-e698
<https://doi.org/10.1016/j.prro.2015.05.006>